Lane Medical Library

# Die Hämophilie

oder

# die Bluterkrankheit.

---

## Inaugural-Dissertation

zur

## Erlangung der Doctorwürde in der Medizin und Chirurgie,

welche

mit Genehmigung der hohen medizinischen Fakultät

der

Vereinigten Friedrichs-Universität

Halle-Wittenberg

**Sonnabend, den 23. März 1901, Mittags 12 Uhr**

öffentlich vortragen wird

Walther Grusche

approb. Arzt

aus **Zschopau.**

**Halle a. S.,**

Hofbuchdruckerei von C. A. Kaemmerer & Co.

1901.

Gedruckt mit Genehmigung
der Medicinischen Fakultät der Universität Halle.

---

Referent: Prof. Dr. **von Bramann.**

**Harnack**
d. Z. Decan.

Seinen lieben, teuren Eltern

in Dankbarkeit und Verehrung

gewidmet.

# Inhalt.

1. Die Krankheit im allgemeinen.
2. Die Ätiologie und Pathogenese.
3. Die Symptome, der Verlauf.
4. Die Diagnose und Differentialdiagnose.
5. Anatomischer Befund.
6. Prognose.
7. Therapie und Prophylaxe.
8. Die in der Kgl. Chirurgischen Universitätsklinik zu Halle a. S. in den letzten fünf Jahren behandelten Fälle von Hämophilie.
9. Litteratur.
10. Lebenslauf.

Digitized by the Internet Archive
in 2026

https://archive.org/details/IA40153703_0230

## Die Krankheit im allgemeinen.

Unter Hämophilie versteht man einen seltener erworbenen, in der Regel angeborenen, meist in hohem Grade nach einem gewissen Typus erblichen, krankhaften Zustand des Gefässapparates, der sich hauptsächlich durch parenchymatöse, profuse Blutungen aus den verschiedensten Organen äussert, die meist Gelenkschwellungen und Gliederschmerzen im Gefolge haben, welche zum grössten Teil rheumatoider Natur sein sollen. Diese Blutungen erfolgen seltener spontan, meist aber infolge eines direkten oder indirekten Traumas, das bisweilen kaum nachweisbar ist; sie können einen lebensgefährlichen Umfang durch ihre Dauer erreichen und sind trotz Anwendung der gebräuchlichen Mittel schwer oder überhaupt nicht zu stillen. Sie stehen in keinem Verhältnis zur Grösse und Stärke des einwirkenden Traumas, wiederholen sich oft durch das ganze Leben und pflegen im Alter nachzulassen bez. ganz zu verschwinden.

Was die Bezeichnung der Krankheit als Bluterkrankheit oder Hämophilie betrifft, so stammt der Name Bluter (Bleeder) von dem praktischen Arzt Otto, der in Philadelphia lebte, wo er eine Bluterfamilie kennen lernte und beschrieb (1803), der Name Hämophilie, der sich in die Praxis und Litteratur eingebürgert hat, von Schönlein.

Früher war man geneigt anzunehmen, dass die Krankheit eine traurige Errungenschaft der Neuzeit infolge der geistigen und körperlichen Anstrengungen und Aufreibungen wäre, zu welchen das moderne sociale Leben reichlich Gelegenheit bietet. Durch Nachforschungen hat sich jedoch herausgestellt, dass die Kenntnis der Hämophilie schon sehr alt ist. Die Juden wurden zuerst durch den Ritus der Beschneidung, wie

leicht erklärlich, auf diese Krankheit aufmerksam. Bereits im Talmud finden sich Vorschriften bez. Dispensationen vom Ritus der Beschneidung bei hämophilen Kindern. Die ersten Nachrichten ärztlicherseits vom Vorhandensein der Bluterkrankheit verdanken wir Absaharavi, einem arabischen Arzte, der um 1107 in Cordova starb. Derselbe schreibt in einem seiner Werke, dass er auf einer seiner Reisen Personen kennen gelernt habe, die nach geringen Verletzungen sich verbluteten.

Im Mittelalter finden wir noch eine kaum nennenswerte Mitteilung aus Krakau, sowie noch einzelne sehr spärliche Berichte von geringer Bedeutung.

Erst gegen Ende des vorigen Jahrhunderts wurde man wieder auf das Leiden aufmerksam.

Zuerst schrieb der Engländer Fordyce (1784) über Bluterfamilien in Amerika, ihm folgte der Deutsche Rave (1798) mit einer Veröffentlichung über Bluterfamilien in Deutschland. Seitdem ist das Interesse für die Krankheit niemals erloschen und es hat sich im Lanfe der Zeit eine recht beträchtliche Casuistik angehäuft. Besonders nennenswert sind:

die monographische Abhandlung von Wachsmuth (1849),
die von Grandidier, dem sogenannten Vater der Hämophilie (1856),
die von William Legg (1872) in England.

Leider ist es aber trotz der zahlreichen, besonders in jüngster Zeit empfohlenen Mittel und Wege zur Bekämpfung dieser Krankheit nicht gelungen, das Wesen derselben zu ergründen und eine auch nur einigermassen sichere Heilung derselben herbeizuführen.

Was die geographische Verbreitung anbetrifft, so ist die Krankheit nach Grandidier und in neuester Zeit nach Dunn vornehmlich auf die nördliche Hemisphäre beschränkt, doch soll sie auch anderweitig auftreten, so unter den Malayen, Indern, Semiten, Negern u. s. w. So hat Heymann z. B. auf Java eine muhamedanische Bluterfamilie gefunden; so ist sie auch unter den einheimischen Negern (Dualla) in unseren Besitzungen in Ostafrika wiederholt bemerkt worden.

Was die Verbreitung der Krankheit in Europa betrifft, so ist, wie aus der beifolgenden Tabelle von Grandidier leicht zu ersehen ist, besonders die Anglogermanische Rasse befallen.

| | Bluterfam. | Einzelblut. | Männl. | Weibl. |
|---|---|---|---|---|
| Deutschland | 93 | 258 | 236 | 22 |
| England | 46 | 141 | 134 | 7 |
| Frankreich | 20 | 80 | 75 | 5 |
| Russland | 7 | 11 | 7 | 4 |
| Schweden u. Norwegen, | 3 | 9 | 6 | 3 |
| Schweiz | 5 | 48 | 48 | — |
| Belgien | 1 | 4 | 4 | — |
| Dänemark | 1 | 3 | 2 | 1 |

Auch noch andere Wahrnehmungen will man gemacht haben. So sind nach Lange die Küstengegenden weniger als das Binnenland heimgesucht. Auch der barometrische Druck soll eine gewisse Rolle spielen. So soll in Gegenden mit höherem barometrischen Druck das Leiden häufiger und intensiver auftreten.

## Ätiologie und Pathogenese.

Die Hämophilie kommt fast ausschliesslich angeboren vor, wobei die Erblichkeit eine sehr grosse Rolle spielt; sie kann aber auch, was sehr selten geschieht, sich erst im Laufe der Zeit entwickeln.

Bei der ererbten Hämophilie fällt sofort auf, dass dieselbe sich nach gewissen Gesetzen und Regeln zu vererben pflegt und zwar derart, dass vornehmlich die männlichen Nachkommen von der Krankheit befallen sind, die weiblichen dagegen verschont bleiben, dass hinwiederum die weiblichen obgleich sie selbst keine krankhaften Symptome zeigen, die Krankheit weiter fortpflanzen, weshalb der Volksmund in manchen Gegenden den Frauen den Namen „Conductoren", d. h. Übermittler der Krankheit beigelegt hat. Man hat infolge dieser Vererbungstheorie ganze Familien-Stammbäume aufgestellt, von denen einige eine gewisse Berühmtheit erlangt haben: so z. B. die beiden Bluterfamilien von Tenna in Graubünden und die Familie Mampel von Kirchheim bei Heidelberg.

Heiratet also ein Bluter eine gesunde Frau, so sind in der Regel die Kinder und weiteren Nachkommen gesund; die Krankheit des Vaters geht also nicht auf die Kinder über. Heiratet dagegen ein gesunder Mann eine aus einer Bluterfamilie stammende Frau, die anscheinend gesund ist, so vererbt sich die Krankheit auf die Kinder, und zwar derart, dass in der Regel die männlichen Nachkommen erkranken, während die weiblichen verschont bleiben, später aber die Weitervererbung übermitteln. (Nach statistischen Feststellungen ist das Verhältnis der männlichen zu den weiblichen Blutern 13 : 1.) Es ist dies das zuerst von Nasse aufgestellte, später von Grandidier und anderen bestätigte Gesetz.

Dies Gesetz ist jedoch wiederholt durchbrochen worden. Es braucht z. B. die Krankheit nicht direkt vererbt zu werden; es können einzelne Generationen übersprungen werden. Wir haben es dann mit der sogenannten indirekten oder transgressiven Vererbung zu thun. Sehr eingehend hat sich Kehrer mit dieser Frage beschäftigt und folgende Tabelle der transgressiven Vererbung aufgestellt:

a) Vom hämophilen Vater auf den Enkel, Urenkel, und Ururenkel mit Übergehuug der weiblichen Mitglieder: Atavismus.

b) Vom Oheim oder Tante auf Neffe, selbst Grossneffe: Nepotismus.

α) mit Übergehung des Vater: (Agnatismus).

β) mit Übergehung der Mutter: (Cognatismus).

Wie wir hieraus ersehen können, besteht eine weitere Ausnahme darin, dass die Krankheit nicht vom weiblichen Geschlecht allein, sondern auch vom männlichen ererbt werden kann.

Nach dem Nasseschen Gesetz werden fast ausschliesslich die männlichen Nachkommen befallen. Als Beispiel hierfür werden mit Vorliebe die Bluterfamilien von Tenna in der Schweiz angeführt, wobei kein einziger ausgesprochener wirklicher Bluter gefunden wurde.

F. Müller berichtet auch von einem recht einschlägigen Falle. Er fand, dass von einem Zwillingspaar — ob zwei- oder

eineiig ist nicht angegeben —, nur der Knabe an Hämophilie erkrankte, während seine Zwillingsschwester frei davon blieb.

Es brauchen auch nicht alle männlichen Nachkommen zu erkranken. Bei dem Stammbaume der Familie Hoetzel (Kiel) finden wir vier männliche Nichtbluter.

Auch andere Abweichungen von der Regel sind bekannt. So beschreibt uns Reinert (Göttingen) eine Familie, bei der nur die Töchter befallen waren.

V. Limbeck berichtet von vier Generationen einer Familie, von der in den beiden ersten die Töchter, in den beiden letzten die Söhne Bluter waren. Sehr selten erkranken Söhne und Töchter gleichzeitig. Fischer beschreibt einen solchen Fall.

Der ererbten Hämophilie steht die erworbene gegenüber. Dieselbe kann angeboren sein, oder erst später spontan entstehen.

Als Ursache für die angeborene Hämophilie sind eine Menge Hypothesen aufgestellt worden.

So sollen Ausschweifungen in Bacho et Venere des Vaters oder der Mutter, aber besonders die Ehe unter Blutsverwandten ihre Entstehung bewirken.

Förster berichtet ein ausgezeichnetes Beispiel für die Entstehung des Leidens durch Ehen unter Blutsverwandten. Auch gewisse Schädlichkeiten während der Schwangerschaft der Mutter, so besonders Erschrecken, Gemütsalterationen sind angeführt worden, denen ein verderblicher Einfluss auf die Frucht zugeschrieben wurde.

Ob eine spontane Entstehung der Hämophilie vorkommt, ist von vielen Autoren bezweifelt worden. Treten Blutungen in höherem Alter auf, so lässt sich dagegen einwenden, dass Gelegenheitsursachen bisher nicht eingewirkt haben, und die Hämophilie meist in solchen Fällen rudimentär ist. Nach Ansicht von Grandidier soll das Leiden nie nach dem 22. Jahre erst in Erscheinung treten. Andererseits lässt sich nicht recht einsehen, weshalb in unseren Tagen nicht auch selbstständig die Krankheit entstehen könnte.

Beschrieben ist nur ein Bluter im Alter von 61 Jahren Namens Watkin, der, aus gesunder Familie stammend, erst seit seinem 41. Lebensjahr hämophile Symptome zeigte.

## Symptome.

Man war vielfach der Ansicht, dass sich die Hämophilie bereits im Aussehen, in gewissen Eigentümlichkeiten und Constitutionsanomalien der Kranken verrate, so dass es möglich wäre, auf Grund dieses Befundes die Krankheit als solche zu diagnosticieren. Blasse Gesichtsfarbe, weisse, feine Haut mit auffallend durchschimmernden Venen, blonde Haare, die meist früh weiss werden, lebhafte blaue, ja selbst feurige Augen, leidender Gesichtsausdruck, zarte Constitution, lebhaftes Temperament sollten den Habitus haemophilicus ausmachen. Bereits Vieli hat darauf hingewiesen, dass die Bluter von ihren Mitmenschen sich durch nichts unterscheiden, eine Ansicht, die allgemeine Geltung erhalten hat. Die Kranken zeigen den gleichen Körperbau, keine Abnormität weder im Digestions- und Respirationstractus. Der Puls ist zwar bisweilen beschleunigt — nach starken Blutverlusten 130 bis 140 Schläge in der Minute —, doch tritt diese Pulsbeschleunigung auch bei nicht hämophilen Individuen auf.

Die ersten Anzeigen der Hämophilie treten schon sehr früh auf. Früher glaubte man allgemein, in Omphalorrhagien das erste Symptom dieser Krankheit zu erblicken; doch hat man infolge statistischer Feststellung, indem unter 228 Omphalorrhagien nur 14 hämophiler Natur waren, diese Annahme wieder aufgeben müssen, zumal da sich gleichzeitig herausstellte, dass bei mehreren hämophilen Kindern diese Nabelblutungen sich nicht einstellten; man hat vielmehr auf Grund dieser Wahrnehmungen eine selbstständige Krankheitsform annehmen müssen.

Die für den Organismus durch Blutungen gefährlichste Zeit ist die der physiologischen Entwickelungsabschnitte.

Die ersten grösseren Blutverluste stellen sich ein zur Zeit der Dentition, die entschieden dieselben zu begünstigen scheint. Vielleicht ist der Grund hierfür darin zu suchen,

dass einerseits sich um diese Zeit im kindlichen Körper eine gewisse Umwandlung vollzieht, andererseits in dieser Zeit, zwischen dem ersten und zweiten Lebensjahr, die Kinder versuchen, aufzutreten und sich frei zu bewegen, wodurch sie mehr oder weniger direkten oder indirekten Gewalteinwirkungen ausgesetzt sind. Die demnächst gefährlichste Zeit für den Ausbruch der Blutungen ist die zweite Dentition, nach dieser beim männlichen Geschlecht die Pubertätsperiode, beim weiblichen die der beginnenden Menstruation.

Nur selten treten die ersten Symptome der Hämophilie jenseits der Pubertät auf. Steiner hat zwei Bluter (Vater und Sohn) beschrieben, bei denen sich erst um das 20. bezw. 21. Lebensjahr die ersten Anzeichen der Krankheit einstellten.

Was die Dauer der Krankheit betrifft, so lässt sich nichts Bestimmtes darüber angeben. Durch umfangreiche Blutungen, bisweilen infolge von kaum wahrnehmbaren Verletzungen, kann schon früh der Tod herbeigeführt werden. Zum Glück für den Patienten pflegt die Neigung zu Blutungen mit den Jahren geringer zu werden, die Hämophile als solche sich zu verringern bezw. ganz aufzuhören, so dass die Bluter unter Umständen ein hohes Alter erreichen können. Simon z. B. hat zwei Bluter beschrieben, die ein Alter von 71 und 94 Jahren erlebten.

Wie die Neigung zu Blutungen bei dem einzelnen Individuum im Laufe der Zeit nachlässt, so geschieht dies auch bei einzelnen Generationen. In scheinbarem Widerspruch dazu steht die Geschichte der Bluter von Tenna, wie sie von Grandidier und Vieli angegeben ist. In zwei Generationen war die Krankheit verschwunden, um in der dritten wieder von neuem aufzutreten. Nach einer Revision von Hössli stellte es sich aber heraus, dass ein Bluter wieder in die Familie geheiratet und so die Hämophilie gewissermassen wieder aufgefrischt hatte.

Eine weitere charakteristische Eigentümlichkeit dieser Krankheit bildet der übergrosse Kinderreichtum der Familien. Fast hat es den Anschein, als ob dadurch die Natur das

Aussterben derselben und zugleich das Verschwinden der Krankheit vereiteln wollte.

Nach Grandidier hatten 45 Familien 442 Kinder, also die Familie 10 Kinder (normale Ziffer 4—5)
nach Wachsmuth 12 Familien 114 Kinder,
nach Lossen 2 Familien 32 Kinder,
nach Simon gebar eine Frau 14 Kinder: zweimal Zwillinge und einmal Drillinge.

Die 3 Familien: Mampel, Deutsch und Wendling zählten 43 Kinder.

Infolge der starken und häufig wiederkehrenden Blutverluste wird, wie ja leicht erklärlich ist, der Gesamtorganismus und sein Nervensystem derart geschwächt, dass sich gewisse, wiederholt bemerkte Eigentümlichkeiten nervöser Natur auszubilden pflegen.

So berichtet Hamilton von nervösen Störungen bei Blutern, die bald in Kopfschmerzen, Aufregungszuständen, bald in Depression bestanden. Nach G. Cohen äusserten sich dieselben in spastischem Husten und Platzfurcht.

Clinton Dent fand wiederholt psychische Eigentümlichkeiten, deren Hauptgrundlage in der Ableugnung der Krankheit bestand. Ein Patient verblutete sich infolge einer Zahnextraktion und behauptete bis zuletzt, nicht anders als andere Menschen zu bluten.

Was nun die Hauptsymptome, die Blutungen selbst, betrifft, so hat man versucht dieselben einzuteilen nach ihrer Entstehung in spontane und traumatische, nach ihrer Lage in oberflächliche und interstitielle. Die erste Trennung dürfte sich kaum durchführen lassen; denn ein strikter Unterschied zwischen spontanen und traumatischen Blutungen lässt sich bisweilen kaum feststellen. Genügt ja oft ein geringer Stoss oder Schlag, Druck mit der Hand, eventuell schon der Druck der sich contrahierenden Muskulatur auf die Gefässe, um Blutaustritte, Sugillationen, zu erzeugen. Überhaupt werden die spontanen Blutungen, da die inneren geschützt liegenden Organe sehr selten betroffen werden, von einzelnen Autoren z. B. Tillmanns u. a. direkt in Abrede gestellt. Wie gering diese Gewalteinwirkung sein kann, können wir daraus er-

sehen, dass nach einer Mitteilung von O. Müller sich Blutungen aus den Augenbindehäuten bei einem neugeborenen Kinde im Anschluss an eine Höllensteineinträufelung einstellten, die nach einer Dauer vom zweiten bis vierten Lebenstag trotz aller angewandten Mittel zum Tode führten.

Am ehesten könnte man zu den spontanen Blutungen die profuse Menstruation bei weiblichen Blutern zählen, die bisweilen diese als einziges Krankheitszeichen aufweisen können, sodass es infolgedessen oft schwer ist, mit Bestimmtheit zu entscheiden, ob die betreffende Frau wirklich Bluterin ist oder nicht. Schon bei kleinen Mädchen macht sich die Krankheit durch verfrühte Menstruation geltend. Wiederholt wurden auch profuse Scheidenblutungen, bisweilen in frühester Kindheit bemerkt, die sogar zum Tode führten. Wie stark die Blutungen sein können, ist daraus ersichtlich, dass ein 13jähriges Mädchen 15 Monate aus der Scheide ununterbrochen blutete und während dieser Zeit 235 Pfund Blut verlor.

Auch die Schwangerschaft soll nach Erfahrungen von Kehrer die Neigung zu spontanen Blutungen bei einer hämophilen Mutter steigern.

Grandidier hat folgende Tabelle für die sogenannten spontanen Blutungen zusammengestellt und zwar verteilen sich 330 von ihm beobachtete Blutungen auf folgende Organe:

Blutungen aus der Nase 169, aus dem Munde 43, aus dem Magen 15, aus dem Darm 36, aus dem Ohr 16, aus der Lunge 17, Gehirnblutungen 2, aus einer geschwollenen Stelle der Kopfhaut 4, aus den Fingerspitzen 4, aus der Thränenkarunkel 3, aus dem Augenlid 2, aus dem Gehörgang 5, aus den weiblichen Geschlechtsteilen 10, aus Hautgeschwüren 2, aus einer verheilten Narbe 2.

Wir sehen hieraus, dass vor allem die Nase, demnächst Mund und Darm am meisten befallen sind. Der praktische Wert dieser Trennung in spontane und traumatische Blutungen ist sehr gering.

Das Trauma kann mehr oberflächlicher Natur sein und die Haut verletzen, dann handelt es sich um direkte Blut-

ergüsse nach aussen, um eine offene Wunde, oder es verletzt die Haut nicht, dann handelt es sich um Blutergüsse unter die Haut, um interstitielle Hämatome.

Wenden wir uns zunächst den offenen Wunden zu. Dieselben können überall auftreten. Am meisten sind die Extremitäten befallen, da sie ja auch am meisten den äusseren Gewalteinwirkungen ausgesetzt sind. Diese Wunden können durch scharfe oder stumpfe Gewalteinwirkungen hervorgerufen werden, sie stellen sich dar als Schnitte, Stiche, Bisse, Erosionen u. s. w.

Das Blut sickert unaufhaltsam aus den feinsten Capillaren der Wunde hervor, und trotz aller angewendeten Mittel gelingt es oft schwer, die Blutung zu bemeistern, bisweilen sind alle Bemühungen umsonst. So berichtet Wachsmuth einen tragischen Fall von einem blühenden jüdischen Mädchen, das in der Brautnacht infolge Zerreissens des Hymens sich verblutete: Durois sah durch eine geringe Verletzung des Zahnfleisches mittelst Zahnstochers beim Reinigen der Zähne, ein ander Mal durch einen Biss in die Zunge den Verblutungstod eintreten. Auch im Anschluss an heftiges Niesen stellten sich profuse Blutungen ein, die einen tötlichen Ausgang nahmen. — Die Blutungen sind in der Regel nicht für den Augenblick copiös, aber sie werden erst gefährlich durch ihre Dauer, die sich über Tage, ja Wochen erstrecken kann, sodass die Blutmengen, welche in einzelnen Fällen verloren werden, fast unglaubliche Höhen erreichen. Meist stellt sich durch die starken Blutverluste hohes Fieber ein. — Durch die Blutungen werden die Kranken immer schwächer, immer hinfälliger, es finden sich Ohnmachtsanfälle ein, und der Tod erfolgt schliesslich unter den Zeichen einer allgemeinen Anämie.

Die Anämie macht sich am Circulationsapparate schon bei Lebzeiten in Gestalt von Herzklopfen, systolischen Geräuschen und solchen an den grösseren Venen bemerkbar. Auf der Höhe der Blutung soll der Urin bisweilen krankhaft verändert sein. Hémard fand Eiweiss im Harn: Grandidier und Schliermann fanden verminderten Harnstoffgehalt des Urins, Legg fand denselben vermehrt.

Nach überstandener Gefahr pflegen sich die Kranken meist unerwartet schnell zu erholen, sie fühlen sich erleichtert

und erfrischt und nehmen bisweilen ein blühendes Aussehen an.

Den Blutungen gehen oft gewisse Erscheinungen voraus: Herzklopfen, plethorische, kongestive Zustände, Kopfschmerzen, Rötung des Gesichts, Schmerzen in den Gliedern.

Shaw beschreibt einen Hämophilen, bei dem sich vor Zahnfleischblutungen Zwinkern mit den Augen, vor Gelenkblutungen stechende Schmerzen und Hitzegefühl in den betreffenden Zehen- und Fingergelenken einstellten.

Ein anderer Kranker, der häufig an profusen Nasenblutungen litt, gab bis 14 Tage vor Eintritt derselben an, dass er den Geruch nach frischem Blut verspüre, und konnte so die Blutungen voraussagen.

Nach Daland und Bobinson machte sich vor Eintritt von Blutungen eine starke Rötung des Gesichts und Knirschen mit den Zähnen bemerkbar, nach Cohen eine starke Pulsation und Schwellung der zuführenden Arterien.

Grössere arterielle Blutungen kommen fast nicht vor Durch entsprechende Ligaturen hat man diese Blutungen bei Amputationen und anderen chirurischen Eingriffen sofort gestillt.

Im allgemeinen gefährden kleine Verletzungen — wie auch schon Jordyce gesagt hat — den Organismus viel mehr als die grossen. Ja man will eine Blutung aus einer kleinen Wunde durch Erweiterung derselben zum Stehen gebracht haben. In wie weit der Zufall seine Hand im Spiele dabei hat, mag dahingestellt bleiben.

Es hat sich auch gezeigt, dass künstlich geschaffene Wunden und vornehmlich solche mit glatten Rändern, wie sie besonders chirurische Eingriffe mit sich bringen, ganz besonders zu fürchten sind.

Eine grosse Gefahr für den Patienten bedingen die Zahnextractionen. In vielen Fällen sah man im Anschluss an dieselben langwierige, kaum stillbare, lebensgefährliche, ja selbst tödliche Blutungen eintreten. Dieselben erfolgten auch schon nach Anlegen von Schröpfköpfen, Blutegelstichen, Morphiuminjektionen u. s. w. Einen interessanten Fall von

starken Blutungen nach einer Morphiuminjektion bei einem gleichzeitig mit einem Sarcom behafteten Individuum verdanken wir Rot.

Verhältnismässig selten erfolgte der Tod bei dem den Muhamedanern und Juden vorgeschriebenen Ritus der Beschneidung; einige Fälle hierfür sind von Grandidier, Hamilton und Heymann angegeben worden. Die Vaccination und Revaccination scheinen sehr ungefährlich zu sein. In der Litteratur habe ich nicht einen Fall mit tödlichem Ausgang gefunden. — Gelingt es, die Blutung zu stillen, so ist damit die Gefahr noch nicht vollständig beseitigt. Während der Heilung, meist zur Zeit, wo die Abstossung des Schorfes erfolgt, kann sie von neuem auftreten und zwar noch hartnäckiger und gefährlicher als zur Zeit der Verletzung. Sie kann aber auch erst nach erfolgter Heilung sich einstellen. Bisweilen kommt es auch vor, dass Stunden, ja Tage vergehen, bis nach erfolgter Verletzung die Blutung beginnt. Klein hat hierauf in jüngster Zeit hingewiesen. Man muss daher von der Verletzung bis zur erfolgten Heilung den Patienten einer beständigen Controlle unterwerfen.

Diesen eben beschriebenen Blutungen stehen jene Blutergüsse gegenüber, bei denen die durch das Trauma hervorgerufene Blutung keinen Weg nach aussen findet. Es kommt zu sogenannten interstitiellen Blutergüssen, zu Blutungen unter die Haut, zu Hämatomen. Dieselben werden in der Regel durch stumpfe Gewalteinwirkungen hervorgerufen, durch Schlag oder Stoss, bisweilen genügen schon Muskelcontraktionen, ja sogar der Druck, den wir durch unseren Körper auf die Unterlage ausüben. So berichtet Klein von einem 24jährigen Bluter, bei dem durch Sitzen auf einer Kante oder nach längeren Eisenbahnfahrten Hämatome auftraten.

Die Blutung entsteht durch Zerreissung der kleinsten Gefässe. Das Blut entleert sich, je nach der Lage derselben, unmittelbar unter die Haut, ins interstitielle Bindegewebe, zwischen die Muskulatur. So enstehen: Petechien, Ecchymosen, hämorrhagische Geschwülste. Die Blutergüsse, mit denen der Körper oft ganz übersät erscheint, finden sich meist an den Extremitäten, die ja besonders den äusseren Gewalt-

einwirkungen ausgesetzt sind. Durch den Bluterguss entsteht zunächst eine Schwellung, die entsprechend der Dauer und Stärke der Blutung an Umfang zunimmt. Dieselbe ist auf Druck schmerzhaft, fühlt sich meist prallelastisch, ja hart an, weshalb sie wiederholt zu folgenschwerer Verwechselung mit Chondromon Anlass gegeben hat. Durch Resorption wird der Erguss verringert, die Schmerzen lassen nach, es zeigt sich eine deutliche Fluctuation, die Geschwulst fühlt sich weicher an, bis sie schliesslich ganz verschwindet oder sich noch als kleiner, harter Knoten nachweisen lässt. Anfangs zeigt die Haut über dem Erguss eine mehr rötliche Farbe, dieselbe wird nach kurzer Dauer durch Veränderung des Blutfarbstoffs bläulich, bläulich-grün, grünlich-gelb, blasst beständig ab, bis sie wieder den normalen Farbenton annimmt. Die Dauer der Resorption ist individuell sehr verschieden. Sie kann innerhalb weniger Tage erfolgen, sie kann aber auch, besonders an Stellen, die öfter von Hämatomen betroffen werden, sich über Wochen, ja Monate erstrecken.

Eine Vereiterung oder Verjauchung selbst grosser Ergüsse, die bei Nichtblutern sehr leicht eintritt, findet hier sehr selten statt. Die Resorption grösserer Hämatome pflegt in der Regel mit mässigen Fiebererscheinungen einherzugehen. Statt der Resorption kann auch eine Umwandlung in bindegewebige Stränge stattfinden. Weber und Wagemann sahen infolge einer derartigen Umwandlung von Blutergüssen im Auge eines Hämophilen eine völlige Erblindung des betreffenden Auges eintreten.

Eine besondere Stellung nehmen die bei der Hämophilie häufig auftretenden Gelenkaffektionen ein.

Besonders in neuester Zeit ist denselben ein reges Interesse gezeigt worden, sodass sich eine sehr reichhaltige Litteratur und eine bedeutende Casuistik angesammelt hat. Besonders König, Forselles, Linser haben sich mit diesen Blutergelenken befasst. Früher war man fast allgemein der Ansicht, dass diese Gelenkaffektionen, bestehend in häufig sich einstellenden Gelenkschwellungen, verbunden mit Schmerzen in den Gelenken und Gliedern, meist rheumatischer Natur wären; jetzt hingegen, dass Blutungen in die Gelenke, die

Gelenkkapsel, die Muskeln und wahrscheinlich auch in die peripheren Nerven das ursächliche Moment bildeten.

Grandidier, dem sich Dubois, Simon und Cammann anschliessen, unterscheidet drei verschiedene Arten von Gelenkaffektionen:

1. Die erste ähnelt am meisten den gewöhulichen subacuten oder chronisch-rheumatischen Gelenk- und Muskelaffektionen.
2. Die zweite rechnet er zu denselben Zufällen, wie sie bei den Dissolutionen des Blutes, also bei Skorbut, Morbus maculosus Werhoffii, Purpura simplex vorkommen.
3. Die dritte Categorie kommt zu Stande durch direkte Blutungen in die Gelenke.

Immermann hinwiederum meint, dass die bisweilen bei Hämophilie auftretenden Gelenkergüsse fast stets seröser Natur seien, zählt infolgedessen die Gelenkaffektionen nicht zu dem Symptomen, sondern zu Complikationen jenes Leidens. Sanguinolente Ergüsse seien jedoch nicht ausgeschlossen, in welchem Falle dieselben zu den Symptomen dieser Krankheit zu rechnen und auf gleiche Linie mit den superfiziellen Hämorrhagien zu setzen seien. König, dem sich Tillmanns, Forselles, Linser u. a. anschliessen, spricht direkt von Blutungen in die Gelenke.

Diese Gelenkaffektionen pflegen für gewöhnlich schon sehr früh in Erscheinung zu treten; wie Forselles u. a. gezeigt haben, besonders zu der Zeit, in der die ersten Gehversuche unternommen werden. Es lässt sich dies auch leicht erklärlich finden. Die Kinder sind in dieser Zeit am meisten dadurch, dass sie stürzen, hinfallen, sich stossen u. s. w., äusseren Gewalteinwirkungen ausgesetzt. Mit zunehmendem Alter pflegen diese Ergüsse immer seltener zu werden, ja schliesslich ganz zu verschwinden. Der Grund hierfür dürfte darin zu suchen sein:

1. dass im Alter die Neigung zu Blutungen bei den Hämophilen überhaupt nachlässt,
2. dass die betreffenden Bluter vor äusseren Gewalteinwirkungen sich mehr in acht nehmen,

3. dass infolge der anatomischen Veränderungen und Verwachsungen in den Gelenken ein Bluterguss weniger leicht erfolgen kann.

Die Blutungen treten meist bei jugendlichen männlichen Individuen auf, sie entstehen fast ausschliesslich nach Ansicht von König, Tillmanns, Linser u. a. durch Gewalteinwirkung; spontane Ergüsse sind sehr selten. Bei der starken Hyperplasie der Synovialzotten, bei der Veränderung der Knorpeloberfläche, bei der grossen Disposition zu Blutungen überhaupt, kann es schon bei einfachen Bewegungen durch Schädigung und Eintritt solcher Synovialzotten zu schweren Gelenkergüssen kommen.

Diese Ergüsse treten meist plötzlich auf, verursachen dem Patienten in der Regel keine Schmerzen und beeinträchtigen die Gebrauchsfähigkeit des befallenen Gelenkes fast nicht. Gewöhnlich sind mehrere Gelenke gleichzeitig befallen; wir finden dann Ergüsse, die z. T. noch frisch sind, z. T. sich in einem fortgeschrittenen Stadium befinden. So erzählt Forselles die Geschichte eines Bluters, bei dem sämtliche Gelenke, selbst Finger- und Zehen-Gelenke erkrankt waren mit Ausnahme von beiden Hüft-, Schulter- und Clavicular-gelenke.

Unter den Gelenken scheint das Knie- und Ellenbogengelenk bevorzugt zu sein (Gayet, Bowlby, Gocht u. a.). Die Ergüsse pflegen oft zu recidivieren. So hat Gocht bei einem Hämophilen 45 Blutergüsse ins rechte Knie, 40 ins linke, 11 ins rechte Fussgelenk, 7 ins linke beobachtet. Eine weitere typische Eigentümlichkeit dieser Gelenkergüsse bildet die ausserordentlich grosse Resorptionsfähigkeit sowie der Umstand, dass höchst selten Funktionsstörungen zurückbleiben. So war bei den oben angeführten, von Gocht bemerkten Erkrankungen keine dauernde Störung der Gebrauchsfähigkeit der Gelenke eingetreten.

Je öfter diese Ergüsse recidivieren, um so mehr nimmt die Resorptionsfähigkeit ab. Die Blutungen in den Gelenken können oft Wochen, ja Monate lang unverändert bestehen, bis sie allmählich abnehmen und bei entsprechender Behandlung schliesslich verschwinden. Eine Vereiterung oder eine Fistel-

bildung gehört dabei zu den Seltenheiten. Pearce will dieselbe jedoch wiederholt gesehen haben; aber trotz heftiger Fieberattaken blieb keine dauernde Funktionsstörung des Gelenkes zurück bei sämtlichen dieser Fälle. Überhaupt pflegt die Resorption grösserer Gelenkergüsse mit mehr oder minder hochgradigem Fieber einherzugehen, welches jedoch in der Regel nach kurzer Zeit wieder verschwindet.

Bei den Gelenkaffektionen werden nach König, der sich besonders mit diesen beschäftigt hat, und dem sich die übrigen Autoren anschliessen, drei Stadien unterschieden:

1. Echter Hämarthros,
2. Panarthritis,
3. Regressives Stadium.

Wenden wir uns nun der Entwickelung der Gelenkergüsse zu.

Ganz plötzlich tritt eine Anschwellung des Gelenkes ein, dieselbe nimmt beständig zu, so dass sie in hochgradigen Fällen eine ganz enorme Ausdehnung erreichen kann. Das Gelenk selbst wird prall gefüllt, bis schliesslich die Gelenkkapsel einen weiteren Blutaustritt nicht mehr gestattet. Das Gelenk ähnelt einer Contusion, jedoch ist zum Unterschied von derselben die Funktionsfähigkeit desselben von Anfang an fast nicht beeinträchtigt. Die nun erfolgende Resorption des Ergusses kann sich über Tage, ja Wochen erstrecken, die Schwellung des Gelenkes schwindet mehr und mehr, wobei oft die Haut durch Veränderung des Blutfarbstoffes das bereits erwähnte Farbenspiel zeigt, und die eventuell gestörte Gebrauchsfähigkeit des Gelenkes wird wieder repariert.

Diesen Blutungen folgen neue, ohne dass bisweilen die bereits vorhandenen resorbiert sind. Aus ihnen bildet sich allmählich ein Fibrinniederschlag; die Synovialintima nimmt eine bräunliche Verfärbung an, desgleichen die flottierenden Synovialzotten. Das perisynoviale Bindegewebe ist sklerotisch verdickt. An einzelnen Stellen haben sich bisweilen fingerdicke Blutgerinnsel angesammelt. Der Knorpel verliert seinen Glanz und nimmt gleichfalls jene bräunliche Farbe an. Der Niederschlag nimmt beständig an Stärke und Umfang zu. Die tiefsten Schichten desselben werden allmählich organisiert.

Der darunter befindliche Knorpel bezw. Knochen schwindet mehr und mehr. Der Knorpel erscheint arrodiert, zeigt Unebenheiten, scharfe Ecken und Kanten, sowie beständig weiter schreitende Defekte. Bei den Bewegungen reiben sich diese arrodierten Gelenkenden gegeneinander; wir haben es mit Entzündungserscheinungen zu thun, mit dem zweiten Stadium, der Panarthritis.

Die hyperplastischen Zotten beginnen zu schrumpfen, der Gelenkraum verödet, die Resorptionsfähigkeit schwindet mehr und mehr. Durch die häufigen Blutungen nimmt die Ausdehnung und Erschlaffung der Gelenkkapsel und Gelenkbänder beständig zu. Als Folgezustände stellen sich besonders an den unteren Extremitäten Subluxationen der Gelenke ein. Es bilden sich allmählich bindegewebige, knorpelige, ja knöcherne Verwachsungen. Gleichzeitig beginnt die Kapsel zu schrumpfen. die Muskeln durch Inaktivität zu atrophieren und sich zu verkürzen. Die Verwachsungen der Gelenkenden schreiten beständig weiter. Es kommt zu einer Gelenksteifigkeit, zu Kontrakturen, Deformitäten, Ankylosen. Die Knochenenden sind für Röntgenstrahlen leichter durchlässig. Die Blutungen in die Gelenke werden wegen der angeführten anatomischen Veränderungen und wegen der zunehmenden Beschränkung der Funktionsfähigkeit immer seltener. Wir haben das dritte Stadium vor uns, das Stadium der regressiven Metamorphose.

In diesem Stadium fand Shaw und Bowlby neben einer Verdickung der Gelenkkapsel verbunden mit Bewegungsstörungen und einer geringen Schmerzhaftigkeit, eine Anschwellung der Gelenkenden von zum Teil unregelmässigem, höckerigem, knöchernem Charakter, einen der Arthritis deformans sehr ähnlichen Prozess. Forselles will eine Verlängerung der erkrankten Extremitäten (Bein) um 1,5 cm infolge Wachstums des Femur in der Nähe der unteren Epiphyse durch anhaltende, häufig sich einstellende Gelenkergüsse in der Jugend gesehen haben, wie sie ja auch bisweilen nach anderen Knochen- und Gelenkerkrankungen auftritt.

## Diagnose und Differentialdiagnose.

Die Diagnose der Hämophilie ist in erster Linie auf einer genauen Anamnese begründet; ferner in dem Auftreten von häufigen, langwierigen, profusen Blutungen aus den verschiedensten Organen, die sich nach den geringsten Gewalteinwirkungen, bisweilen auch ohne nachweisbare Ursache zeigen.

Besonders ist nach abundanten Zahn- und Nasenblutungen, ferner nach plötzlichen Gelenkschwellungen mit und ohne Fieber zu fahnden, vor allem auch nach der Anwesenheit von Hämorrhagien, die fast stets vorhanden sind. Bisweilen scheint der Körper ganz damit übersät zu sein.

Gewisse Schwierigkeit bildet unter Umständen die Diagnose bei weiblichen Blutern, sowie bei Neugeborenen. Bei ersteren kann als einziges Zeichen der Erkrankung sich nur eine verfrühte, profuse Menstruation zeigen. Bei letzteren brauchen Nabelblutungen, wie wir gesehen haben, nicht aufzutreten, andrerseits finden sich dieselben auch bei nicht hämophilen Neugeborenen vor.

Differentialdiagnostisch kommen wegen der häufigen Blutungen Teliosis rheumatica, Morbus maculosus Werlhoffii, Purpura simplex, Scorbuth in Betracht. Diese Erkrankungen bieten differentialdiagnostisch insofern keine Schwierigkeit, als es sich hierbei nur um mehr oder weniger vorübergehende, krankhafte Zustände handelt; der Scorbuth unterscheidet sich von der Hämophilie noch durch die bekannten Veränderungen des Zahnfleisches, die bei derselben fehlen.

Wenden wir uns nunmehr den einzelnen Symptomen in differentialdiagnostischer Beziehung zu.

Die Hämatome können, wenn sie mit Fieber, mit Schmerzen verbunden sind, leicht mit Phlegmonen verwechselt werden. Bei beiden findet sich eine gespannte, bisweilen glänzende, blutreiche Haut, sowie Fluctuation in der Tiefe (Gayet).

Sind die Hämatome nicht von Fiebererscheinungen begleitet und fühlen sich dieselben besonders prall und hart an, so können sie leicht mit Chondromen verwechselt werden.

Th. Klein beschreibt einen Patienten, bei dem Hämatome infolge ihrer Härte für Chondrome gehalten wurden. Die infolge dieses diagnostischen Irrtums vorgenommene Operation gefährdete durch die folgenden Blutungen in hohem Grade das Leben des Patienten. Bei diesen Hämatomen sind die oben erwähnten Blutersymptome und eine genaue Anamnese ausschlaggebend.

Auch bei der Differentialdiagnose der Gelenkaffektionen können folgenschwere Irrtümer unterlaufen (König, Tillmanns, Linser u. a.).

Das 1. Stadium, der Hämorthros, bietet besonders bei ausgeprägter Schmerzhaftigkeit infolge der Gelenkschwellungen, Funktionsbehinderung, bisweilen infolge der eventuell gleichzeitig vorhandenen Flexionsstellung das Bild eines acuten Gelenkrheumatismus oder einer subacuten Entzündung, dar.

Das 2. Stadium, die Panarthritis, ist am leichtesten mit Tumor albus zu verwechseln.

König sah zwei, Sunners einen Patienten infolge dieser Fehldiagnose nach der Operation sich verbluten.

Das 3. Stadium, das der regressiven Metamorphose, gleicht öfters sehr der Arthrites deformans oder knöchernen Ankylosen. In letzterem Falle zeigt jedoch das Blutergelenk bei Durchleuchtung mit Röntgenstrahlen lange nicht jene bekannten, schweren Schädigungen des Knochens.

Bei diesen Gelenkaffektionen sind vor allem folgende Punkte für die Hämophilie ausschlaggebend:

1. wie schon erwähnt, Anamnese und Blutersymptome.
2. Die Affektion befällt fast ausnahmslos jugendliche, männliche Individuen.
3. Meistens sind mehrere Gelenke gleichzeitig befallen. Man findet neben frischen Ergüssen bisweilen Contracturen, Deformitäten anderer, bereits früher erkrankter Gelenke.
4. Der Erguss erfolgt plötzlich, oft ohne nachweisbares Trauma. Der Kranke hat meist keine Schmerzen, er kann das Gelenk gebrauchen, fühlt sich meist nur

wenig in der Gebrauchsfähigkeit desselben behindert, obgleich wochenlang dasselbe sich nicht verändert.

Die Diagnose der renalen Hämophilie gründet sich wieder auf die genaue Anamnese und (neben Auftreten von Blut im Harn mittelst der Ureteren) die sonstigen Blutersymptome. Differentialdiagnostisch sind besonders folgende Erkrankungen auszuschliessen:

Traumatische Nierenerkrankung (Stoss u. s. w.)
Acute Nephritis (Dauer, Krankheitsbild),
Nierentumor (Schmerzen, Kachexie, palpable Gewulst, Mikroskopischer Befund),
Nierentuberculose: (Tuberkelbazillen, andere tub. Erkrankungen, miliare: Allgemeinbefund, ulcerative: Gewebsfetzen),
Nephritis suppurativa: (Fieber, Schüttelfrost, Nierenschmerzen, schlechtes Allgemeinbefinden, Eiterkörperchen im Harn),
Nierensteine: } (Reaction des Urins, Mikroskopischer Be-
Nierensand: } fund).

## Anatomischer Befund.

An der Leiche fällt sofort infolge der allgemeinen Anämie die tiefe Blässe der Haut auf. Meist finden sich Hämorrhagien bez. Hämatome direkt unter ihr oder mehr in der Tiefe, in den Muskeln und im interstitiellen Gewebe. Der Inhalt dieser Hämatome zeigt den normalen Befund. Bisweilen findet man Schwellungen einzelner Gelenke, die nach ihrer Eröffnung die bereits erwähnten Veränderungen darbieten. In den Herzhöhlen befindet sich eine nur geringe Menge Blutes, die inneren Organe sind blass, zeigen hochgradige Blutleere, mitunter Verfettungserscheinungen, wie sie überhaupt nach starken Blutverlusten auftreten. Im Allgemeinen bieten die Bluterleichen keinen abweichenden Befund.

In der Litteratur sind einzelne, vielleicht zufällige Abweichungen verzeichnet, auf Grund derer man versucht hat, Licht in das geheimnisvolle Dunkel dieser Krankheit zu bringen.

Virchow fand bei einer Sektion eine äusserst elastische Aorta und sehr enge Thoraxgefässe.

Durch die Enge der Gefässe steht das Blut in derselben unter einem gesteigerten Druck, der sich bis in die Capillaren fortpflanzt. Auf Grund dieses erhöhten Blutdrucks, dieser vis a tergo, wie ihn Lossen nennt, werden die sich eventl. bildenden Blutgerinnsel fortgeschwemmt und ihre Blutung besteht unverändert weiter.

Die constante Steigerung des Blutdrucks müsste freilich eine beständige Überfüllung der Capillaren und damit eine starke Rötung der Haut, insbesondere der des Gesichts im Gefolge haben, die Enge der Arterien aber direkt eine Hypertrophie des Ventrikels

Schönlein fand eine Lungenarterie, die so dünn war wie eine Vene. Er nimmt, von diesem Befunde ausgehend an, dass die Wandung der Blutgefässe ein leichteres Durchtreten des Blutes gestattet.

Auch die mikroskopische Untersuchung der Organe hat zu keinem befriedigenden Resultate geführt. Auch hier dürfte es sich meist um einen zufälligen Befund handeln.

Birsch-Hirschfeld fand einmal nur eine Verfettung der Endothelien der Gefässe. ein anderes mal die Endothelien der Gefässe vergrössert, ihre Kerne geschwellt, körnige Einlagerungen im Protoplasma. Die Endothelien in den versilberten Präparaten zeigten Lücken an den Kittleisten. Die erwähnten körnigen Einlagerungen bilden vielleicht eine Vorstufe der Verfettung, die man sich als Konsequenz der lang dauernden Blutverluste denken könnte. Die Lücken in den Kittleisten dürften, da ja dieser Befund allein dasteht, durch chemische oder mechanische Insulte entstanden sein.

Kidd fand eine Wucherung der Endothelien in den kleineren Gefässen des subcutanen Zellgewebes, eine Wucherung der Muskelkerne und Schwellung der Muskularis an den kleineren Arterien.

Früher suchte man den Grund für die langdauernden, schwer stillbaren Blutungen in einer mangelhaften Gerinnungsfähigkeit des Blutes bezw. in einer abnormen Blutmischung. Eine ganze Reihe von Untersuchungen hat man in dieser

Richtung angestellt. Hierbei hat sich ergeben, dass kein Mangel weder an organischen noch chemischen Bestandteilen vorliegt. Das Blut hat keine hellere Farbe als anderes Blut, es gerinnt auch, wenn nicht durch allzugrosse Blutverluste ein hydrämischer Zustand hervorgerufen ist.

Hémard will in einem Falle eine Vermehrung des Salzgehaltes und eine Verminderung der organischen Bestandteile in Blutcoagulis gefunden haben.

Finger und Assmann fanden den Gehalt an roten Blutkörperchen und Fibrin vermehrt.

M. Fischer (München) fand das Verhältnis der roten zu den weissen Blutkörperchen 1500 : 1. Er sieht die Ursache der Blutung in einer gesteigerten, blutbildenden Thätigkeit des Knochenmarks. Infolge dieser überreichlichen Blutbildung hat der Körper das Bedürfnis, sein Gefässsystem durch Abgabe der überflüssigen Blutmengen zu entlasten. Dies geschieht in profusen Blutungen.

Durch alle diese Befunde ist das Wesen der Krankheit in keiner Weise erklärt und ebenso wenig die Frage nach der Ursache der Blutungen, ob dieselbe in einer Erkrankung der Blutgefässe oder des Blutes oder in einer Erkrankung beider zu suchen ist. Am wahrscheinlichsten handelt es sich um eine abnorme Durchlässigkeit und Brüchigkeit der feineren Blutgefässe, verbunden mit einer krankhaften Constitution des Blutes, die sich in einer Bildung von weniger widerstandsfähigen, weniger consolidierten Tromben ausprägt. (König, Tillmanns u. a.)

Erwähnt sei noch die Ansicht von Koch, der die Hämophilie für eine Infektionskrankheit ansieht, und von Cohen und von Recklinghausen, die das Leiden in einer neuropathischen Diathese sehen.

## Prognose.

Die Prognose im allgemeinen ist zum mindesten zweifelhaft, sie ergiebt sich aus dem bisher Gesagten von selbst. Sie hängt ab vom Geschlecht, vom Alter, von der Konstitution, von der Schwere der Blutverluste und der Dauer der

Blutungen, von der Art und dem Ort derselben, von den äusserlichen Lebensverhältnissen, vom Beruf, von der Art und Zahl der traumatischen Anlässe, den Komplicationen, sodann davon, ob die Hämophilie erworben oder ererbt ist, wobei die Grundsätze der erblichen Genese massgebend sind. Jeden Augenblick muss man auf eine Blutung gefasst sein, ohne dass man zu der Hoffnung berechtigt ist, mit Erfolg der Blutung entgegentreten oder ihre Wiederholung verhindern zu können. Ist die Zeit der Pubertät überschritten und der Patient nicht gestorben an den Folgen einer erlittenen Verwundung, einer notwendig gewordenen Operation oder der Anämie, wie sie sich allmählich infolge der nach den leichtesten mechanischen Insulten immer wiederkehrenden Blutverlusten ausbildet, so ist die Prognose schon günstiger zu stellen, und dies ist bei zunehmendem Alter noch mehr der Fall, da leichte Fälle von Hämophilie bisweilen ganz ausheilen können.

Für blutende Wunden ist die Prognose stets bedenklich, für Nierenblutungen desgleichen; für Hämatome wegen der grossen Resorptionsfähigkeit und der geringen Neigung zur Vereiterung relativ günstig, ebenso für die Gelenkergüsse aus denselben Gründen und wegen der meist nur geringen Beeinträchtigung der Gebrauchsfähigkeit.

## Therapie und Prophylaxe.

Trotz der beträchtlichen Kasuistik und Litteratur müssen wir leider eingestehen, dass wir bis jetzt noch immer keinen sicheren Aufschluss über das Wesen jener rätselhaften Krankheit haben, dass wir trotz der vielfach zur Bekämpfung derselben empfohlenen Mittel, die den aufgestellten Hypothesen entsprechen, kein spezifisches Mittel besitzen, das im Stande wäre, eine dauernde Heilung zu gewähren. Infolgedessen muss sich die Therapie auf die Behandlung der einzelnen Symptome beschränken.

Verschiedene Autoren erhofften von innerlichen Mitteln Erfolg. So wurde z. B. Secale cornutum. Ergotin, Extractum

secalis cornuti fluidum innerlich und zur subcutanen Injektion in die Nähe der Wunde empfohlen.

Auch durch Anwendung von Stypticis erwartete man Heilung, so vor allem von Eisenchlorid, dann von essigsaurem Blei, von Mineralsäuren.

Choning Pearce hat durch innerliche Darreichung von Calciumchlorid 0,3 g tgl. bei 2 Blutern wiederholt Stillstand der Blutung beobachtet, in anderen Fällen eine Verringerung der Neigung zu Blutungen.

Wrhight gab 2,0 g desselben Medicamentes täglich innerlich mit gleichem Erfolg. Er hatte, durch das wiederholt von ihm bemerkte Verlangen von hämophilen Kindern nach Kalk und Gips bewogen, diese Therapie eingeschlagen.

Brown fand gleichfalls die Verabreichung von Calciumchlorid per os bewährt.

J. Daland und D. Robinson loben die innerliche Anwendung von Cocain.

Koch verordnete entsprechend seiner Ansicht, dass es sich bei der Hämophilie um eine Infektionskrankheit handele, innerlich grosse Dosen von Alkohol und Jodtinktur, denen er eine antiparasitäre Wirkung zuschreibt.

Assmann suchte durch Entlastung des Blutkreislaufes mittelst Wasserentziehung eine grössere Gerinnungsfähigkeit des Blutes herbeizuführen. Zu diesem Zwecke giebt er Abführmittel, besonders Natrium sulfuricum in reichlichen Mengen, um so ableitend auf den Darm zu wirken. Otto behauptet sogar, mit Hülfe dieser Therapie zu der Zeit, wo jene oben erwähnten Vorboten die Blutung ankündigen, also vor Ausbruch der Blutungen, die Krankheit cupieren zu können.

Klein empfiehlt neben diesen Abführmitteln eine trockene Diät, Vermeidung aller Flüssigkeitszufuhr.

In neuester Zeit werden besondere Gelatine-Kochsalzinjektionen verwendet.

F. Krause, zuerst bei einem Aneurysma auf die blutgerinnende Wirkung dieser Injektion aufmerksam geworden, sah nach Injektion von 200 ccm einer 1 % Lösung, in einem anderen Falle nach fünfmaliger Injektion von 200 ccm einer

$2^1/_2$ % Lösung die Blutung stehen und keine Recidive auftreten. Dieser Therapie schliesst sich Heymann gleichfalls an.

Nach dem Bericht von Tévolgyi hingegen versagte das Mittel vollständig.

Ich selbst hatte als Vertreter des Herrn Sanitätsrat Dr. Troitzsch zu Rosslau a. E. in dessen umfangreicher Praxis Gelegenheit, dasselbe bei einem notorischen 12jährigen Bluter zu versuchen. Derselbe litt an einer schweren Nasenblutung, die sich im Anschluss an kräftiges Niesen eingestellt hatte. Patient hatte bereits ca. $^1/_4$ Liter Blut verloren, als die Tamponade des Nasenrachenraumes mittelst Jodoformgaze vorgenommen wurde. Die Blutung stand. Nach ca. 24 Stunden trat bei Entfernung des Tampons dieselbe wieder von neuem auf, gleichzeitig auch eine Magenblutung. Ca. 15 Stunden später wurden dem Patienten 200 ccm einer $2^1/_2$ % Gelatine-Kochsalzlösung injiciert. Leider versagte auch hier gleich bei dem von Tévolgyi mitgeteilten Fall das Mittel, so dass nach weiteren 4 Stunden der Tod durch Verblutung erfolgte. Bemerkenswert bleibt allerdings, dass aus den Stichkanälen fast kein Blutaustritt erfolgte, doch könnte diese Erscheinung eventuell auf Kosten der bereits in hohem Grade bestehenden Anämie zu setzen sein.

Auch Injektionen von Cocain in der Nähe der Blutung werden empfohlen.

Nach Zöge v. Manteuffel stand eine Blutung aus einer Zahnalveole auf eine derartige Injektion nach 4—6 Stunden. Diese Wirkung dürfte durch eine Vermehrung des parenchymatösen Druckes und die Kontraktion der betreffenden Gefässe zu erklären sein.

G. Cohen und v. Recklinghausen, die als Grundlage der Hämophilie eine neuropathische Diathese annahmen, verordneten bei einer Bluterin Galvanisation des Sympathicus mit Erfolg, in einem anderen Falle galvanische Bäder. Dauernden Erfolg erzielte Cohen wiederholt durch Hypnose, Lange durch Versprechen der Krankheit.

Am besten wirkt bei offenen Blutungen ein aseptischer Kompressionsverband eventuell verbunden mit Bettruhe und Hochlagerung des betreffenden Teils, mit möglichster Scho-

nung des sich bildenden Schorfes, um durch eine frühzeitige Lösung desselben eine neue Blutung zu vermeiden; eine Therapie, die auch hier in Halle an der königlichen chirurgischen Universitätsklinik von Herrn Professor von Bramann eingeschlagen wird.

Eisenchlorid in Lösung oder als Eisenchloridwatte ist nach Kräften zu vermeiden; denn abgesehen davon, dass durch Eisenchlorid-Watte die Übersicht über die Wunde leidet, pflegt bei Lösung des Wundschorfes die Blutung sich fast regelmässig von neuem einzustellen. Deshalb wird überhaupt von schorfbildenden Mitteln abgeraten. Aus demselben Grunde ist auch der Paquelin, den man früher bei flächenhaften Blutungen mit Vorliebe gebrauchte, mit aller Vorsicht zu verwenden. Vor allem soll man die Kautherisation nicht zu weit treiben und dieselbe nicht solange ausführen, bis, wie es früher oft geschehen, jedes blutende Fleckchen, trotz des vielleicht schon mächtig entwickelten Schorfes, beseitigt ist.

v. Mosetig-Moorhof sagt folgendes hierüber: Je leichter man über die Wunde fährt, je kürzer man das Glüheisen auf ein und derselben Stelle liegen lässt, je weniger brüsk man es entfernt, desto rascher kommt man zum Ziel, weil man weniger leicht Gefahr läuft, zugleich mit dem Glüheisen auch den Schorf, der ihm anklebt, zu entfernen. Bemerkt man, dass unter dem Schorf das rote Blut noch hier und da tropfenweise hervorquillt, trotzdem vielleicht jener schon mächtig ist, so wird eine leicht über den Schorf gelegte Tamponade am schnellsten das Stillicidium bemeistern. Den aseptischen Kompressionsverband empfiehlt es sich solange wie möglich liegen zu lassen und beim Verbandwechsel möglichst vorsichtig zu Werke zu gehen, um nicht von neuem eine Blutung hervorzurufen. Besonders gefährlich ist die Zeit der Abstossung des Schorfes, weshalb der Patient einer beständigen Kontrolle zu unterziehen ist. Als Ursache für diese Blutungen nimmt Thirsch an, dass zur Zeit der Abstossung des Schorfes die neugebildeten Gefässe noch nicht die nötige Festigkeit der Gefässwände besitzen, um dem Druck des Blutes den entsprechenden Widerstand leisten zu können. Deshalb suchte er durch eine strenge antiseptische

Behandlung eine primäre Verlötung der Wunde herbeizuführen und diese solange hinzuhalten, bis die Gefässneubildung die gehörige Festigkeit ihrer Wände erlangt hätte.

In neuester Zeit hat Dr. Bienwald bei einem Hämophilen nach vergeblicher Anwendung von Tamponade mittelst Jodoformgaze, von Eisenchloridwatte und Tampons mit Terpentinöl eine Blutung durch Injektion einer Pravaz'schen Spritze Venenblutes, das er der Grossmutter desselben entnommen hatte, gestillt. Diese Wirkung liesse sich mechanisch erklären, dadurch dass die injicierte Blutmenge als Tampon wirkte und die Wunde gleichzeitig bis in die feinsten Buchten ausfüllte (bekanntlich pflegt sich ein Körper beim Übergang vom flüssigen in den festen Zustand auszudehnen) oder chemisch, dadurch dass die injizierte Blutmenge der Mündung jener kleinen Gefässe, welche die Blutung unterhalten, diejenigen Fermente zuführte, die dem Blute zur Bildung der Tromben fehlten.

Bei anhaltenden, hartnäckigen Blutverlusten aus Schnittwunden sah Wright durch Anwendung von Calciumchlorid und Calciumphosphat mit oder ohne Kohlensäurezufuhr, bei solchen aus der Nase durch Anwendung von Calciumchlorid combiniert mit Kohlensäure, die er mittelst eines Schlauches zuführte, gute Erfolge.

W. H. Brown bemerkte nach Sauerstoff-Inhalationen eine wesentliche Besserung des hochgradigen Schwächezustandes infolge von umfangreichen, multiplen Blutungen bei einem Hämophilen, einen vollständigen Stillstand der Blutung durch Chlorcalium und Extrakt aus der Thymusdrüse.

Wright erreichte wiederholt bei Schnittwunden durch Kohlensäure verbunden mit einer Nucleoalbuminatlösung (Extrakt aus der Thymusdrüse, Testikel oder Magenschleimhaut) eine schnelle Sistierung der Blutungen.

Zöge v. Manteuffel stillte eine im Anschluss an eine Zahnextraktion aufgetretene Blutung dadurch, dass er nach Injektion von Cocain in das Zahnfleisch die Alveole mit Tampons ausfüllte, die abwechselnd mit Zymoplasma von Alex Schmidt, einem Gerinnungsferment, und mit einer wässrigen Trombinlösung durchtränkt waren. Die in einem

Reagenzglase angestellte Probe auf die Gerinnungsfähigkeit des Blutes ergab ohne Anwendung des Ferments die Zeitdauer von $4^1/_2$ Minute, nach Anwendung desselben eine solche von 10 Sekunden.

Handelt es sich um schwere Blutungen bei renaler Hämophilie, so ist nach vollständiger Sicherung der Diagnose mittelst Cystoskop, falls die bekannten inneren Mittel sowie Bettruhe, Diät und Bäder versagt haben, die Entfernung der kranken Niere (Nephrectomie) angezeigt.

Senator und in jüngster Zeit Moss, Dessau, sahen nach dieser Operation vollständige Heilung von starken Blutungen aus dem Ureter der kranken Niere. Elb hingegen heilte einen Hämophilen ohne eingreifende Behandlung durch Bettruhe und Diät, einen anderen durch laue Bäder mit kalten Übergiessungen.

Hämophile Frauen haben zur Zeit der Menstruation das Bett aufzusuchen; bisweilen ist Hydrastis canadeneis, Ergotin, Secale cornutum zur Kontraktion der Gefässe zu verabreichen.

Treten während der Schwangerschaft Blutungen auf, so ist nach Kehrer die Einleitung der künstlichen Frühgeburt vorzunehmen.

Handelt es sich nicht um offene Wunden, sondern um Hämatome, so sind Bettruhe, aseptischer Compressionsverband, wenn möglich Hochlagerung des betreffenden Teiles, eventuell Eisumschläge am Platze, um eine schnellere Resorption der Blutung herbeizuführen. Von einer (blutigen) Eröffnung ist, selbst wenn die Hämatome lange Zeit bestehen, wegen ihrer geringen Tendenz zur Vereiterung sowie ihrer grossen Resorptionsfähigkeit, abzusehen. Tritt jedoch eine Vereiterung derselben ein, so muss zur Incision mit anschliessender Ausspülung geschritten werden. Gegen das bestehende Fieber sind antipyretische Mittel zu verordnen.

Wenden wir uns nun den Gelenkerkrankungen zu.

Früher, wo man die Gelenkergüsse für serös, die Krankheit selbst für rheumatoid erklärte, gab man neben Bettruhe in reichlichen Dosen Salicylsäure: meist ohne wesentlichen Erfolg.

Jetzt hat man, wo dieselben direkt für ein Symptom der Hämophilie angesprochen werden, zugleich mit der früheren Annahme auch jene Therapie über Bord geworfen. Die jetzige Behandlung richtet sich nach den einzelnen Stadien der Gelenkerkrankung. In frischen Fällen ist nach König, Forselles, Linser u. a. ein aseptischer Compressionsverband, Fixierung, Hochlagerung, eventuell Bettruhe, bei bestehendem Fieber eventuell Verabreichung von Antipyreticis angezeigt. Gegen grosse Schmerzen werden Eisumschläge, sonst feuchtwarme Umschläge empfohlen. Sind keine Entzündungserscheinungen vorhanden, so kann man mit vorsichtigen aktiven oder passiven Bewegungen nach 8—14 Tagen unter Umständen schon bedeutend früher beginnen. Jede (Gewalteinwirkung) Gewaltanwendung ist zu vermeiden wegen der Gefahr, neue Blutungen durch forcierte Bewegungen infolge von Zerreissungen kleiner Gefässe zu erzeugen. Ist eine der unteren Extremitäten befallen, so kann Patient nach derselben Zeit das Bett verlassen und mit gut sitzendem Compressionsverband oder noch besser mit einem gut sitzenden comprimierenden Strumpf vorsichtig Gehversuche vornehmen. Durch mässige Bewegung wird die Resorptionsfähigkeit vermehrt. Im allgemeinen sind bei richtiger Behandlung nach 3—4 Wochen die Ergüsse nicht mehr nachzuweisen. Je öfter sich diese Ergüsse wiederholen, um so mehr lässt die Resorptionsfähigkeit nach. Bleiben dieselben aber längere Zeit bestehen, so ist ein vorsichtiges Massieren der centralgelegenen Muskelgruppen am Platze. Dadurch werden dem Patienten keine Schmerzen verursacht und durch diese saugende Bewegung verschwindet der Erguss schneller, während gleichzeitig auch der sich besonders auf der Streckseite leicht ausbildenden Muskelatrophie entgegen gearbeitet wird. Auch Elektrisieren ist sehr empfohlen. Haben sich allmählich Kontrakturen ausgebildet, so müssen dieselben durch Extension, Gipsverbände, portative Apparate, um den Patienten nicht zu lange ans Bett zu fesseln, korrigiert werden. Bleibende Deformitäten sind nur durch Schienenhülsen-Apparate, die gut und exakt gearbeitet sein müssen, zu behandeln, um ihnen durch allmählichen Zug an den Gelenkenden ihre frühere normale

Stellung wieder zu verschaffen. Am bekanntesten ist der von Kraatz angegebene, von Hoffa erweiterte Schienenhülsenapparat. Durch diesen Apparat wird z. B. die subluxierte Tibia durch einen für das betreffende Gelenk in seiner parabolischen Bahn besonders gearbeiteten Sektor um das untere Femurende herumgeführt, während gleichzeitig eine Distraktion der unteren Gelenkenden stattfindet. Die Streckung erfolgt mit Hülfe einer starken Feder, die aus einer Schlägerklinge hergestellt ist.

Was man an Streckung erreicht hat, kann man durch Schrauben und zwei seitliche Kniestützen feststellen. Der Kranke kann sich vollständig frei bewegen und ist nicht ans Bett gefesselt. Nach erzielter Streckung wird der Apparat noch einhalb bis einviertel Jahr zur Vermeidung der Recidive getragen.

Brisement forcée sowie jede andere Gewalteinwirkung ist streng verboten. wenn es gilt, durch Streckung die Kontraktur auszugleichen.

Die Eröffnung dieser Gelenke ist zu vermeiden, da einerseits durch den operativen Eingriff neue Blutungen entstehen, andererseits die Ergüsse, wie wir gesehen haben, fast keine Neigung zu Eiterung und Fistelbildung zeigen, wenn sie auch bisweilen erst spät resorbiert werden, und nur selten eine grössere Beeinträchtigung der Beweglichkeit erfolgt. Selbst wenn eine Vereiterung des Gelenkergusses erfolgt, kann doch das Gelenk nach Verschwinden desselben in seinen Funktionen unbehindert sein, wofür uns Pearce einen Fall mitteilt.

König eröffnete dreimal ein Gelenk; zweimal war der Tod des Patienten die Folge durch Verblutung. Summer verlor gleichfalls nach Eröffnung eines Gelenkes infolge des Blutverlustes den betreffenden Patienten.

Funktionen der Gelenke wurden wiederholt vorgenommen, doch dürften dieselben aus den bereits angegebenen Gründen nur im äussersten Falle angebracht sein.

König punktierte dreimal, da der Erguss nicht weichen wollte, ein Gelenk und spülte es mit Carbolwasser zur Entfernung der Blutcoagula aus. In zwei Fällen erfolgte Heilung, in einem bedeutende Besserung.

Krause nahm eine Ausspülung des Gelenkes mit 2% Gelatine Kochsalzlösung gleichfalls mit gutem Erfolge vor.

Wenden wir uns zum Schluss noch der Frage zu, ob bei einem Bluter grössere Operationen: Amputationen u. s. w. ausgeführt werden können.

Bertrand, der sich hiermit besonders beschäftigt hat, beschreibt uns in seiner Dissertation eine von Cramer in Wiesbaden im St. Josephhospital mit Erfolg ausgeführte Oberschenkelamputation sowie noch weitere Czerny und Müller, Achen, glücklich operierte Fälle. Bei allen diesen Blutern zeigte es sich, dass die grösseren Gefässe ganz wie die normalen bluten, dass die Blutungen nach Anlegen der Ligaturen vollständig standen. Nach diesen Erfahrungen dürfte die Gefahr, welche der chirurgische Eingriff mit sich bringt, bisher zu hoch veranschlagt worden sein; natürlich ist dieselbe wegen der parenchymatösen Blutungen noch sehr gross, sodass zu Operationen grösseren Umfangs nur im äussersten Falle einzuschreiten ist.

Man hat sich wiederholt mit der Frage beschäftigt, in welcher Weise der Verbreitung der Hämophilie entgegen zu treten wäre. Der kürzeste Weg hierzu würde das Verbot der Verehelichung von Hämophilen sein, wäre es möglich, die Macht der Liebe durch die toten Buchstaben der Gesetze zu fesseln. Da dies nicht durchführbar ist, so müsste wenigstens von seiten der Eltern ihren hämophilen Töchtern nach Kräften von der Ehe abgeraten werden. Zur Verhütung der Blutungen sind Operationen möglichst zu vermeiden. Die Impfung kann vorgenommen werden, da sie, wie wir gesehen haben, im allgemeinen keinen Anlass zu Blutungen giebt.

Von Wichtigkeit ist die Regelung der Lebensweise, kräftige, aber reizlose, leichte Diät, Vermeidung von starkem Kaffee und anderen Excitantien, Aufenthalt in frischer Luft, Abhärtung des Körpers, häufige aber nicht anstrengende Bewegungen, Fernhalten aller Schädlichkeiten vom Körper — Laufen, Springen und andere Kinderspiele sind ohne Aufsicht zu unterlassen —, Vermeidung von starken, geistigen Anstrengungen, Wahl des Berufes, Befreiung vom Militärdienst

und noch vieles andere. Dies ist die allgemein herrschende Ansicht.

Anders Koch. Er verbietet ausgehend von der Annahme, dass die Krankheit auf parasitärer Basis beruhe, jene Ehen nicht, wie er ebensowenig etwas gegen Ehen von Typhuskranken, Pyämikern u. s. w. einzuwenden hat, vorausgesetzt, dass sich keine krankhaften Veränderungen am Herzen u. s. w. eingestellt haben.

Carl Keller, 31 J. alt, Dachdecker aus Cöthen.
aufgen. 27. I. 98, entl. 14. III. 98.

Anamnese:

Patient stammt angeblich aus gesunder Familie, seine Eltern sowie sämtliche Geschwister leben und sind gesund.

Er selbst will im wesentlichen bisher gesund gewesen sein.

Vor ca. einem Jahre „verstauchte“ er sich durch einen Sprung von einer 2 m hohen Mauer das linke Bein. Dasselbe schwoll stark an unter heftigen Schmerzen, es kam zu einem grossen Bluterguss unter die Haut. Der behandelnde Arzt verordnete comprimierende Verbände, durch welche die Schwellung nachliess, sodass Patient nach fünf Wochen die Arbeit wieder aufnehmen konnte.

Vor ca. sechs Jahren bemerkte Patient eines Abends, nachdem er tags über schwere Lasten gehoben hatte, in der linken Schenkelbeuge eine kleine Geschwulst, die sich beim Anspannen der Bauchpresse vergrösserte. Der konsultierte Arzt verordnete ein Bruchband, welches zunächst seinen Zweck vollständig erfüllte. Da jedoch in letzter Zeit der Bruch an Umfang zunahm und durch Einklemmungserscheinungen die heftigsten Beschwerden verursachte, wandte Patient sich an hiesige Klinik.

Status praesens:

Kleiner, kräftig gebauter Mann mit gutentwickelter Muskulatur und mässig entwickeltem Fettpolster.

Die inneren Organe zeigen keine krankhaften Veränderungen. Temp. 36 9 °.

Die linke Scrotalhälfte wird eingenommen von einer Geschwulst von Gänseei-Grösse. Die Haut über der Geschwulst

ist unverändert, gegen ihre Unterlage verschieblich. Die Consistenz der Geschwulst selbst ist weich elastisch, ihre Oberfläche glatt, ihr Percussionsschall tympanitisch. Sie setzt sich durch den Inguinalkanal in das Abdomen fort und lässt sich in dasselbe zurückdrücken, beim Nachlassen des Druckes aber zeigt sie sich sofort wieder, desgleichen beim Husten.

Der äussere Leistenring ist schlaff, erweitert; der Inguinalkanal für einen Finger bequem durchgängig, desgleichen der innere Leistenring. Beim Betasten, Husten und Pressen klagt Patient über Schmerzen.

Diagnose: Hernia scrotalis sin. reponibilis.

Therapie:

Am 3. II. Operation. In Chloroformnarcose Isolierung des Bruchsackes, nach Reposition der Intestina Abbinden und Abtragen desselben. Isolierung der Bruchpfortenpfeiler. Verschluss durch drei Seidennähte. Naht der äusseren Wunde. Aseptischer Verband.

Operation und Narcose nehmen glatten Verlauf.

Am Abend zeigt sich eine starke Schwellung des Penis. Verband etwas mässig durchtränkt. Verstärkung des Verbandes. Patient befindet sich wohl. Temp. 37 °.

4. II. Die Schwellung des Penis ist vermehrt. Morgentemperatur 37 °. Patient befindet sich wohl. Abendtemp. 38 °. Patient klagt über Schmerzen in der Dammgegend. Verband ist blutig durchtränkt. Verbandwechsel. Die Wunde ist von einem starken Hämatom ausgefüllt, die Nahtstelle ist hervorgewulstet, die Nähte sind tief eingeschnitten. Eröffnung der Wunde. Nach Ausräumen des teils coagulierten, teils flüssigen Blutes zeigt sich überall eine ganz geringe, diffuse, parenchymatöse Blutung. Tamponade.

In der Gegend des Dammes, des Oberschenkels, der Glutäen und am untersten Teile des Bauches befinden sich diffuse Hämatome. Asept. Verband.

5. II. Patient befindet sich wohl, Schmerzen sind geringer. Morgentemp. 38, Abendtemp. 37 °. Verband mässig durchtränkt.

6. II. Gegen Abend klagt Patient wieder über die bereits erwähnten Schmerzen. Verbandwechsel. Der Befund

ist im Wesentlichen derselbe wie beim vorigen Verbandwechsel. Entfernen des coagulierten Blutes aus der Wunde. Erneute Tamponate. Die bereits angeführten Hämatome haben an Ausdehnung zugenommen. Morgentemp. $37^3$, Abendtemp. $38^4$.

Patient giebt an, dass er stets selbst aus den kleinsten Verletzungen oft Stunden bisweilen mehrere Tage hindurch geblutet habe. Sodann habe er als Kind häufig an schwer stillbarem Nasenbluten und langwierigen Blutungen aus dem Zahnfleisch gelitten. In den letzten Jahren seien diese Blutungen seltener geworden. Nach seinen Angaben ist kein Mitglied seiner Familie oder Verwandten ausser ihm von dieser krankhaften Neigung zu Blutungen befallen.

7. II. Patient befindet sich besser. Die Schmerzen haben etwas nachgelassen. Er klagt über heftigen Durst. Der Verband ist blutig-serös durchtränkt. Morgentemp. $37^5$, Abendtemp. $38^7$.

8. II. Patient hat wenig geschlafen. Die Schmerzen sind vermehrt. Der Verband ist wieder in stärkerem Grade durchtränkt. Verbandwechsel. Die Wunde zeigt dieselbe Beschaffenheit. Die parenchymatöse Blutung besteht unverändert weiter. Erneute Tamponade. Die Hämatome sind nicht grösser geworden. Die Haut über denselben erscheint bläulich-grün verändert, ihre Consistenz ist unverändert. Morgentemp. $37^5$, Abendtemp. $38^9$.

9. II. Patient befindet sich etwas besser; fühlt sich aber sehr schwach und sieht sehr anämisch aus. Morgentemp. $37^1$, Abendtemp. $38^6$.

10. II. Verbandwechsel. Der Verband ist blutig-serös durchtränkt, aber in geringerem Grade im Vergleich zu früher. Befund der Wunde im Wesentlichen derselbe wie beim vorigen Verbandwechsel. Die Hämatome sind im Rückgang begriffen, ihre Consistenz ist vermindert, die über ihnen liegende Haut zeigt eine mehr grünliche Farbe. Morgentemp. $37^6$, Abendtemperatur $38^3$.

11. II. Patient befindet sich wohl. Die Schmerzen sind nur noch gering. Der Verband ist nicht blutig verfärbt. Die Temperatur hat nachgelassen. Morgentemp. 37, Abendtemperatur $37^9$.

18. II. Patient hat sich bisher wohl befunden. Die Temperatur ist im Abfallen begriffen. Morgentemp. $36^7$. Der Verband ist in geringem Grade durchtränkt. Abends steigt plötzlich die Temperatur auf $38^3$; infolgedessen wird der Verband gewechselt, die Tamponade vorsichtig entfernt. Die Wunde sieht gut aus. Ihre Ränder sind nicht gerötet. In der Tiefe hat sich neues Gewebe gebildet. Die früher auftretende parenchymatöse Blutung ist fast verschwunden. Tamponade. Die Hämatome haben sich zum Teil zurückgebildet: die über ihnen befindliche Haut erscheint gelblichgrün verfärbt. Ihre Consistenz ist bedeutend herabgesetzt, in der Glutaeal- und Bauchgegend ist eine Fluctuation nicht mehr nachweisbar. Aseptischer Verband.

22. II. Der Patient befindet sich wohl; klagt über grossen Durst infolge der früheren Blutverluste und grossen Appetit. Er bekommt noch flüssige Diät. Der Verband ist nicht durchtränkt Urin ohne krankhafte Bestandteile. Temperatur normal. Abendtemp. $36^6$, Morgentemp. $36^5$.

26. II. Die Temperatur ist bisher normal geblieben, abends steigt dieselbe plötzlich auf $37^6$. Patient empfindet einen geringen Druck in der linken Scrotalgegend. Der Verband ist nicht durchtränkt. Wechsel desselben. Die Heilung der Wunde ist weiter fortgeschritten. Die Blutung nach Entfernen der Tamponade ist sehr gering. Erneuerung derselben. Die Hämatome sind bis auf dasjenige in der Dammgegend resorbiert, welches noch eine geringe Fluctuation zeigt. Die über den Hämatomen befindliche Haut erscheint noch mässig gelblich verfärbt; das Gewebe unter derselben hat eine in geringem Grade erhöhte Consistenz. Aseptischer Verband.

4. III. Patient hat sich bisher wohl befunden und hat keine Klagen. Die Temperaturen sind normal. Morgentemperatur $36^6$, Abendtemperatur $36^9$. Ein Temperaturanstieg über $37^4$ ist in der Zwischenzeit nicht erfolgt. Verbandwechsel. Die Wunde ist fast verheilt. Bei Lösung der Tamponade zeigen sich wenig Tropfen frischen Blutes. Compressionsverband. Das Hämatom am Damm ist ver-

schwunden. Die Farbe der über den Hämatomen befindlichen Haut ist fast normal.

10. III. Patient befindet sich wohl. Temperatur ist bisher normal. Verband ist nicht durchgeblutet. Verbandwechsel. Die Wunde ist verheilt. Die gebildete Narbe zeigt keine Abweichungen von der Norm.

13. III. Der Schutzverband wird entfernt. Eine Nachblutung ist nicht eingetreten.

14. III. Patient wird auf seinen Wunsch als geheilt entlassen.

Hermann Richert, 40 J. alt, Maler aus Burg.
aufgen. 20. II. 99. entl. 29. III. 99.

Anamnese:

Patient stammt angeblich aus gesunder Familie und will im wesentlichen bisher stets gesund gewesen sein.

Seit seinem 3. Lebensjahre will er an einem rechtsseitigen Leistenbruch leiden, der sich aber durch ein Bruchband gut zurückhalten liess. Vom 20. bis zum 25. Jahre konnte er dasselbe weglassen, später musste er es aber wegen häufig auftretender Schmerzen in der Bruchgegend von Neuem anlegen. In letzter Zeit nahm der Bruch an Umfang zu und liess sich während der Arbeit kaum mehr zurückhalten. Es kam wiederholt zu Einklemmungen, die ihm derartige Beschwerden verursachten, dass er sich entschloss, den Bruch operativ beseitigen zu lassen.

Status praesens:

Patient ist schwächlich gebaut, mit geringer Muskulatur, mässig entwickeltem Fettpolster. Seine Gesichtsfarbe ist auffallend blass. Herz, Lunge und Nieren sind gesund. Patient ist fieberfrei.

In der linken Leistengegend befindet sich eine gut hühnereigrosse Geschwulst, welche nach unten bis in den oberen Teil des Scrotums hinabreicht, nach oben sich mit einem Stiel durch den Leistenkanal ins Abdomen fortsetzt. Die Haut über der Geschwulst ist unverändert bis auf eine geringe Verdickung. Die Geschwulst selbst besteht aus einzelnen Knoten, Lappen und Strängen; ihre Consistenz ist weich; medial von ihr verläuft der Samenstrang. Lässt man

den Patienten pressen oder husten, so nimmt sie an Umfang zu, während andererseits ein nur geringer Druck genügt, sie vollständig zum Verschwinden zu bringen. Der äussere Leistenring, der Leistenkanal, sowie der innere Leistenring sind bequem für zwei Finger durchgängig. Der Percussionsschall über der Geschwulst zeigt eine deutliche Dämpfung, Fluctuation ist nicht nachweisbar.

Diagnose:

Hernia inguinalis sinistra.

Therapie:

Nachdem Patient gut abgeführt hat, wird am 25. II. zur Operation (Radicaloperation) geschritten: Schnitt im Verlaufe des Samenstranges bis auf den Bruchsack. Es bluten ausserordentlich zahlreiche Gefässe, auch die kleineren sehr lebhaft; sämtliche werden gefasst und unterbunden. Der Bruchsack lässt sich leicht vom Samenstrang isolieren. Nach Eröffnung desselben wird vom Omentum, dem Inhalt desselben, ein etwa handtellergrosses Stück hervorgezogen, mittelst fünf in einander greifender Ligaturen abgebunden und sodann abgetragen. Der Stumpf blutet nicht, doch werden zur Vorsicht drei in der Schnittfläche sichtbare Gefässlumina besonders gefasst und unterbunden. Reposition des Netzstumpfes ins Abdomen. Unterbindung des Bruchsackhalses mittelst Tabackbeutelnaht, nachdem der Bruchsack so weit wie möglich hervorgezogen ist. Abtragen des Bruchsackes und Reposition des Stumpfes. Nunmehr Freilegen der Bruchpforte und Verschluss des ganzen Inguinalkanals durch sechs Nähte derart, dass man in die andere Leistenöffnung nur noch gerade die Kuppe des Zeigefingers einlegen kann. Nochmalige peinlichste Revision des gesamten Operationsfeldes und Unterbindung mehrerer kleiner Gefässe. Jodoformäther in die Wunde. Hautnaht mittelst dreier tiefer und mehrerer oberflächlich gelegener Seidennähte. Aseptischer Verband. Darmrohr.

Patient befindet sich nach der Operation wohl. Puls ist kräftig. Kein Erbrechen, keine Übelkeit.

Nachmittags 5 Uhr: Der Penis des Patienten ist dunkelblau-schwarz verfärbt, stark geschwollen, das Praeputium

wallförmig vorgetrieben. Da eine Compression durch den Verband ausgeschlossen ist und das Perineum eine tief blaurote Verfärbung zeigt, wird der Verband abgenommen: man sieht nun, dass sich die Schwellung des Penis auch ins Scrotum und nach der Operationswunde hin fortsetzt. Die blau-rote Verfärbung der Haut am Perineum erstreckt sich auch bis auf die Innenseite des Oberschenkels. Die Nähte haben stark eingeschnitten, die Wunde ist sehr vorgetrieben. Entfernen der tiefergreifenden Nähte sowie der mehr oberflächlichen im unteren $^2/_3$ der Wunde. Letztere ist ausgefüllt mit dicken Blutgerinnseln, welche entfernt werden. In der Tiefe ist kein grösseres blutendes Gefäss nachweisbar, nur aus dem lateralen Schnittrande der Haut spritzt ein kleines Gefäss, welches gefasst und unterbunden wird. Die Gewebe in der Tiefe, desgleichen der Samenstrang, erscheinen blutig imbibiert. Tamponade der Wunde mit Jodoformgaze. Aseptischer Compressionsverband.

Auf Hämophilie hin genau befragt, weiss Patient aus seiner Familie keinen dafür sprechenden Fall anzugeben. Er selbst will als Kind vielfach an Nasenbluten gelitten haben, das bisweilen tagelang gewährt haben soll. Eine Verletzung hat er angeblich nur ein einziges Mal gehabt und zwar vor 14 bis 16 Jahren. Damals zog er sich eine kleine Schnittwunde an der Beugeseite des linken Vorderarmes, dicht oberhalb des Handgelenkes zu. Dieselbe sei ganz oberflächlich gewesen, habe aber sehr lange (ca. zwei Tage) geblutet, trotzdem der Arzt am ersten Tage einen Verband angelegt habe. Es findet sich an der angegebenen Stelle eine etwa $1^1/_2$ cm lange ganz oberflächliche, kaum sichtbare Narbe.

Nach dem Verbandwechsel fühlt sich Patient matt und angegriffen. Excitation.

Abends $^1/_2$ 8 Uhr. Die Schwellung des Penis ist nicht vermehrt. Eine Nachblutung ist noch nicht am Verband zu bemerken. Die sichtbaren Hämatome am Oberschenkel und in der Dammgegend haben sich nicht vergrössert. Allgemeinbefinden gut. Puls kräftig. Kein Erbrechen, kein Aufstossen Winde gehen ab. Patient kann den Urin nicht spontan entleeren: er wird daher katheterisiert. Temp. 37,4.

26. II. Patient hat gut geschlafen, fühlt sich wohl. Kein Erbrechen. Geringe Schmerzen in der Gegend der Hämatome. Winde gehen ab. Katheterisieren. Verband unverändert. Morgentemp. 36°. Abendtemp. 37°.

27. II. Der Verband ist in geringem Grade blutig-serös durchtränkt. Verbandwechsel ohne Entfernen der Tamponade. Die erwähnten Hämatome haben sich nicht vergrössert, das des Penis ist im Rückgange begriffen. Die Haut über den Hämatomen zeigt eine mehr bläulich-grüne Verfärbung, sie ist gespannt, auf Druck schmerzhaft. In der Tiefe, mit Ausnahme des Penis, ist eine geringe Fluctuation nachweisbar. Befinden gut, Schmerzen gering. Kein Erbrechen. Winde gehen ab. Katheterisieren. Morgentemp. 36°. Abendtemp. 37°.

1. III. Patient hat sich bis 1. II. früh wohl befunden. Die Temp. schwankte zwischen 37° und 36°. Am Abend des 1. III. Temp. 38. Patient klagt über geringe Kopfschmerzen. Kein Erbrechen, Winde gehen ab.

2. III. Verbandwechsel. Die oberflächlichen Schichten erscheinen blutig-serös durchtränkt. Die Tamponade bleibt liegen. Die Hämatome sind im Rückgange begriffen, ihre Consistenz erscheint geringer. Ihre Haut zeigt eine mehr grünliche Verfärbung und ist nicht mehr so gespannt. Die Kopfschmerzen sind verschwunden. Patient befindet sich wohl. Morgentemp. 37°, Abendtemp. 37°.

4. III. Das Befinden des Patienten ist ein gutes geblieben. Die Temperatur ist im Fallen begriffen. Patient kann jetzt selbst wieder Urin lassen. Der Verband ist unversehrt.

7. III. Die Temperatur ist beständig weiter gefallen. Morgentemp. 36°. Patient befindet sich wohl. Verbandwechsel. Nach Entfernung der Tamponade, das unter einer kaum merkbaren Blutung erfolgt, erscheinen die abhängigen Teile der Wunde in geringem Grade gangränös belegt. Im Samenstrang zeigt sich ein stark prominierendes, hartes Hämatom von ca. Wallnussgrösse, das dem Patienten keine Schmerzen verursacht. Die übrigen Hämatome haben eine teigige

Consistenz. Die über denselben befindliche Haut ist nicht mehr gespannt und hat einen gelblich-grünen Farbenton angenommen. Naht des oberen Teiles der Wunde. Drain mit Jodoformgaze. Aseptischer Verband. Abendtemp. 36 °.

8. III. Morgentemp. 37 °, Abendtemp. 39. Patient bekommt Schüttelfrost und heftige Kopfschmerzen. Über Erbrechen oder Schmerzen hat er nicht zu klagen. Verband soll morgen gewechselt werden.

9. III. Morgentemp. 37°. Patient befindet sich besser. Während der Nacht hat er etwas unruhig geschlafen. Abendtemperatur 37°. Patient befindet sich wieder wohl. Der Verband bleibt deshalb liegen. Derselbe ist nicht durchgeblutet. Ein Grund für den Temperaturanstieg ist nicht zu finden.

13. III. Patient befindet sich wohl, ist fieberfrei.

Morgentemp. 36 °. Die Temperatur ist bisher nicht über 37° gestiegen. Verbandwechsel. Die tiefer gelegenen Schichten des Verbandes sind in mässigem Grade blutig durchtränkt. Die Wundränder erscheinen nicht mehr gangränös. Der untere Wundwinkel wird mittelst einer Naht zusammengezogen. Ein Drain. Aseptischer Verband. Die Hämatome sind resorbiert, auch dasjenige des Samenstranges. Die Haut über denselben erscheint gelblich verfärbt.

18. III. Patient hat sich bisher wohl befunden, ist fieberfrei geblieben. Der Verband ist in den tiefsten Schichten etwas blutig-serös durchtränkt. Verbandwechsel. Entfernen der Nähte. Die Wunde sieht gut aus. Die gelbliche Verfärbung der Haut ist im Abblassen begriffen. Aseptischer Verband; Weglassen des Drains.

22. III. Patient befindet sich wohl, ist fieberfrei geblieben. Verbandwechsel. Die Wunde ist verheilt mit Ausnahme einiger kleiner, gut granulierender Stellen, welche geätzt werden. Patient darf aufstehen.

24. III. Keine Änderung im Befinden. Verbandwechsel. Die erwähnten granulierenden Stellen haben an Zahl und Umfang abgenommen. Dieselben werden wieder geätzt. Aseptischer Verband.

29. III. Patient ist fieberfrei geblieben, befindet sich wohl und hat keine Schmerzen. Abnahme des Verbandes. Eine Nachblutung hat nicht stattgefunden. Die Wunde ist vollständig verheilt. Die gebildete Narbe ist in geringem Grade gegen ihre Unterlage verschieblich, auf Druck nicht schmerzhaft, ohne besonderes. Die Haut über den Hämatomen zeigt noch eine kaum merkbare gelbliche Verfärbung, die Hämatome selbst sind vollständig resorbiert. Patient wird auf Wunsch der Kasse als geheilt entlassen.

Carl Opitz, 57 J. alt, Schiffer, Wettin.
rec. 11. III. 99. entl. 1. IV. 99.

Anamnese:

Der Vater des Patienten ist am Nervenfieber, die Mutter an der Wassersucht gestorben; von seinen Geschwistern ist eine Schwester an Cholera, die andere am Geblüt (durch starke Blutverluste bei der Menstruation) gestorben. Er selbst hat keine Kinder.

Als Kind hat er zweimal an Nervenfieber gelitten. Sonst will er stets gesund gewesen sein. Bis zu seinem 15. Jahre hat er oft starke, langanhaltende Blutungen aus der Nase gehabt, die ihn wiederholt sehr schwächten. In diesen Jahren sollen selbst sehr kleine Schnittwunden unverhältnismässig lang geblutet haben. Mit der Zeit ist diese Neigung zu Blutungen verschwunden.

Am 3. III. erlitt Patient bei dem Versuche, sich von einer Mauer herabzulassen, durch Sturz eine heftige Erschütterung des ganzen Körpers. Wenige Minuten nach dem Unfall verspürte er in der rechten Unterleibshälfte die heftigsten Schmerzen. An der betreffenden Stelle bemerkte er eine kleine Geschwulst. Infolge der Schmerzen legte er sich zu Bett. Am nächsten Tage nahm er ohne Beschwerden die Arbeit wieder auf; die Geschwulst war nicht grösser geworden, auf Druck aber noch in geringem Grade schmerzhaft.

Am 11. III. fühlte Patient plötzlich bei dem Versuche, sich im Bett herumzudrehen, wieder dieselben heftigen Schmerzen. Die Geschwulst, die bisher unverändert geblieben

war, nahm nunmehr beständig an Grösse zu. Der konsultierte Arzt überwies den Patienten der Klinik.

Status praesens:

Kräftig gebauter Mann, mit stark entwickeltem Fettpolster und guter Muskulatur. Hautfarbe ist etwas blass, Ikterus ist nicht vorhanden. Die Brustorgane sind normal. Patient ist fieberfrei. Puls: kräftig, regelmässig, etwas beschleunigt. Arterienrohr etwas geschlängelt und rigide. Die Bauchdecken sind sehr fettreich. Die rechte Bauchseite, besonders dicht neben dem Nabel, erscheint stärker als die linke vorgewölbt. Palpiert man, so stösst man rechts neben dem Nabel auf eine Geschwulst, welche sich durchaus auf den Rectus abdominis dexter, beschränkt. Die Haut über derselben ist unverändert, gut abhebbar, ihre Temperatur nicht vermehrt. Ihre Oberfläche ist vollkommen glatt, ihre Consistenz die eines gespannten Muskels: in der Mitte etwas weicher, am oberen und unteren Pol dagegen etwas härter. Die Geschwulst hat eine Breite von vier Querfingern, sie ist scharf abzugrenzen von ihrer Umgebung, nach unten reicht sie bis $2^1/_2$ Querfinger oberhalb der Symphyse, nach oben 2 Querfinger unterhalb des rechten Rippenbogens. Man kann ihre Ränder, vor allem den unteren, leicht umgreifen. Der Perkussionsschall ist bei leichtem Perkuttieren absolut gedämpft, bei stärkerem hingegen leicht tympanitisch. Das Abdomen im Ganzen ist etwas aufgetrieben und gespannt. Winde sind jedoch abgegangen. — Die Geschwulst lässt sich mit den Bauchdecken verschieben; auf Husten oder Pressen des Patienten bleibt sie unverändert.

Diagnose:

Hämatom des Rectus abdominis.

Therapie:

Zunächst Bettruhe und Eisblase.

12. III. Morgentemp. 36°, Abendtemp. 38°.

Die Geschwulst ist etwas weicher geworden, die Spannung der darüber befindlichen Haut hat in geringem Grade nachgelassen. Patient klagt über Schmerzen im Leib. Winde sollen bis zum Abend nicht abgegangen sein. Er be-

kommt einen Einlauf, nachdem reichlich Stuhlgang erfolgt. Patient befindet sich nunmehr besser.

13. III. Morgentemp. 37¹, Abendtemp. 37⁸.

Patient befindet sich wohl und hat keine Schmerzen. Winde sind abgegangen. Die Geschwulst ist unverändert.

14. III. Morgentemp. 36⁹, Abendtemp. 36⁷.

Befinden und Befund im wesentlichen dieselben.

20. III. Patient befindet sich wohl und hat keine Beschwerden. Die Temperatur ist bis jetzt normal geblieben. Die Geschwulst zeigt an den einzelnen Tagen ein völlig wechselndes Verhalten. Ihre Grössenausdehnung bleibt zwar constant dieselbe, aber sie wölbt sich bisweilen stärker vor, bisweilen ist sie sehr viel flacher und weicher. Nach den Angaben des Patienten hängt diese Verschiedenheit mit den Winden zusammen; gehen dieselben leicht und reichlich ab, so sinkt die Geschwulst zusammen; versetzen sich dieselben, so nimmt sie scheinbar an Stärke zu. Die Haut über der Geschwulst zeigt einen bläulichen Schimmer, sie ist in geringem Masse abhebbar. Ihre Consistenz ist im grossen und ganzen dieselbe; nur die bereits früher als weicher bezeichnete Partie in der Mitte zeigt eine deutliche Fluctuation.

Therapie wie bisher: Eisblase, Bettruhe, Abführmittel.

27. III. Befinden des Patienten wie bisher. Temperatur normal. Die Haut über der Geschwulst hat einen mehr bläulich-grünlichen Farbenton angenommen, im übrigen ist sie unverändert. Consistenz und Grösse der Geschwulst sind gleich geblieben. Infolgedessen: Punktion. Es entleert sich wenig dunkelrotes bis schwarzes teils flüssiges, teils geronnenes Blut. Mit der Spitze der Punktionsnadel fühlt man eine dicke, derbe Schwarte, welche den Bluterguss einhüllt. Aseptischer Compressionsverband.

29. III. Patient befindet sich wohl, ist ohne Fieber. Der Verband zeigt in seinen untersten Lagen eine verhältnismässig stärkere blutige Durchtränkung. Die Geschwulst hat sich nicht wieder gebildet. Aseptischer Verband.

1. IV. Aus der Punktionsöffnung hat noch eine ganz geringe Blutung stattgefunden; sie selbst ist verheilt. Das Hämatom hat sich nicht wieder gebildet. Die betreffende

Stelle zeigt in geringem Grade eine vermehrte Consistenz und eine kaum merkliche Dämpfung infolge der Schwartenbildung. Die zugehörige Hautpartie erscheint gelblich verfärbt. Patient befindet sich wohl und hat keine Beschwerden. Er wird mit Schutzverband entlassen mit dem Bescheid, sich zu schonen und in 14 Tagen sich wieder vorzustellen. Patient erscheint nicht wieder.

Franz Putzing, 29 J., Schneider aus Brösslitz.
rec. 4. IV. 99. entl. 19. V. 99.

Diagnose:

Septische Schnittwunde an der Beugeseite des rechten Vorderarmes.

Anamnese:

Die Eltern des Patienten sowie seine Geschwister sind angeblich gesund.

Patient selbst will früher öfters an Rheumatismus mit Gliederschmerzen gelitten haben, im übrigen aber gesund gewesen sein.

Am 21. III. brachte sich Patient durch die Splitter eines Glascylinders an der Vola des rechten Vorderarmes eine etwa 3 cm lange Wunde bei, welche so stark und anhaltend blutete, dass er sich an einen Arzt wandte, um dieselbe verbinden zu lassen. Derselbe konnte trotz fünf Versuchen das Blut doch nicht stillen. Patient suchte nunmehr Hülfe bei der hiesigen Klinik.

Patient giebt noch an, dass er bereits früher aus den kleinsten Wunden sehr heftig geblutet habe; auch hat er angeblich oft an profusen und langanhaltenden Blutungen aus der Nase gelitten. Gleich ihm sind seine Vettern mütterlicherseits starke Bluter: einer derselben hat sich an einer kleinen Verletzung verblutet.

Befund bei der Aufnahme:

Sehr anämischer Mann mit grazilem Knochenbau, mit atrophischer Muskulatur, mit mässig entwickeltem Fettpolster und gesunden inneren Organen. An der Vola des rechten Vorderarmes nach der radialen Seite zu befindet sich eine in der Längsrichtung des Unterarmes verlaufende, 5 cm lange

Wunde mit unregelmässigen, belegten Rändern, aus deren Tiefe dickflüssiger Eiter quillt. Ihre Umgebung ist stark geschwollen, gerötet, auf Druck schmerzhaft. Körpertemperatur $38^{2}$. Deshalb ist, trotzdem Patient Bluter ist, doch die Incision nötig. Die Wunde wird erweitert und fest tamponiert (4. IV.). Aseptischer Verband, Hochlagerung, Bettruhe.

5. IV. Morgentemp. $38^{1}$, Abendtemp. $37^{5}$.

Patient befindet sich besser und hat geringere Schmerzen. Der Verband ist nicht durchtränkt.

9. IV. Temperatur seit dem 6. IV. normal. In der Nacht vom 8. IV. zum 9. IV. erfolgt ohne nachweisbare Ursache, nachdem der Verband bisher unversehrt in seinen sichtbaren Lagen war, eine profuse Blutung. Alle Verbandstoffe sind durchtränkt, unter dem rechten Arme befindet sich eine grosse Blutlache. Das Blut ist nicht geronnen, sondern sehr wässrig. Sofortiger Verbandwechsel. Die Wunde ist mit Blutcoagulis angefüllt; grössere blutende Gefässe sind nicht zu sehen, die Blutung ist nur parenchymatös. Eiter ist nicht zu bemerken, die Wundränder sehen gut aus. Comprimierender Verband nach fester Tamponade.

10. IV. Nachblutung ist nicht erfolgt. Patient befindet sich relativ wohl, ist aber durch den grossen Blutverlust sehr geschwächt. Temperatur normal.

11. IV. Patient klagt über geringe Schmerzen im rechten Unterarm. Morgentemp. $37^{6}$. Verbandwechsel. Die tiefer gelegenen Schichten des Verbandes erscheinen blutig durchtränkt. Erneuerung der Tamponade. Wunde ist im wesentlichen unverändert. Aseptischer comprimierender Suspensionsverband.

16. IV. Befinden bisher gut. Temperatur normal. Heute früh erscheint der Verband in geringem Grade blutig durchtränkt. Verbandwechsel. Die Wunde sieht gut aus, in der Tiefe hat sich neues Gewebe gebildet. Erneute Tamponade. Aseptischer Suspensionsverband.

24. IV. Temperatur und Befinden sind unverändert. Wiederum erscheint der Verband etwas blutig-serös durchtränkt. Verbandwechsel. Die Wunde beginnt vom oberen und unteren Wundwinkel aus sich zu verkleinern. Beim

Entfernen der Tamponade zeigen sich vereinzelte Bluttropfen. Erneuerung der Tamponade. Aseptischer Suspensionsverband.

2. V. Temperatur ist normal geblieben. Das Befinden des Patienten ist gut, er hat tüchtigen Appetit. Von den Blutverlusten scheint er sich etwas wieder erholt zu haben. Der Verband wird gewechselt. Nur die tiefer gelegenen Schichten sind blutig durchtränkt. Die Tamponade bleibt liegen. Die Wunde ist weiter im Heilen begriffen. Aseptischer Suspensionsverband.

6. V. Temperatur und Befinden gleich gut. Verband nicht durchgeblutet. Lockerung der Tamponade. Behandlung wie bisher.

10. V. Temp. normal, Befinden desgleichen. Verbandwechsel. Die Tamponade wird entfernt. Die Wunde sieht gut aus. Vom oberen und unteren Wundwinkel aus ist der Heilungsprozess weiter fortgeschritten, in der Tiefe hat sich neues Gewebe gebildet, welches die Wunde fast ausfüllt. Weglassen der Tamponade. Aseptischer Compressionsverband.

14. V. Temperatur und Befinden unverändert. Verbandwechsel. Die Wunde ist fast verheilt. In der Mitte derselben findet sich noch eine ca. 1 cm lange, gut granulierende Stelle. Dieselbe wird vorsichtig geätzt. Aseptischer Compressionsverband.

19. V. Entfernen des Verbandes. Die Wunde ist verheilt. An ihrer Stelle findet sich noch eine ca. 7 cm lange, gegen ihre Unterlage mässig verschiebliche, glatte Narbe, die weder Schmerzen noch Bewegungsstörungen verursacht. Patient wird auf seinen Wunsch entlassen mit dem Bemerk, sich möglichst zu schonen. Schutzverband.

Oskar Bormann, 23 J., Schneider aus Meissen.
rec. 29. VIII. 99, entl. 15. X. 99.

Anamnese:

Patient stammt angeblich von gesunden Eltern. Früher hat er an Rhachitis gelitten und wiederholt an „Gliederreissen" mit Anschwellung des betreffenden Gliedes.

Sein jetziges Leiden begann vor etwa 14 Tagen. Er verspürte stechende Schmerzen im Kreuz und im rechten

Hüftgelenk, als er früh erwachte, derart, dass er nur schwer gehen konnte und das rechte Bein gekrümmt halten musste. Der konsultierte Arzt behandelte ihn mit heissen Umschlägen, heissen Bädern, später mit Eisblase. Da das Leiden sich nicht besserte, schickte ihn der betreffende Arzt in die hiesige Klinik.

Nachträglich giebt Patient an (30. VIII.), dass dieses Leiden begonnen habe, nachdem er brüsk von seinem Schneidertisch heruntergesprungen sei. Schüttelfrost und Fieber sollen nicht aufgetreten sein. Ferner giebt er an, dass er nach allen Verletzungen immer heftig und lange geblutet habe. Besonders an hartnäckigen Blutungen aus der Nase habe er wiederholt gelitten. Bei einem lebenden Bruder bestände gleichfalls diese Neigung zu Blutungen; andere einschlägige Fälle in seiner Familie vermag er nicht anzugeben. Seit dem 26. VIII. blutet er aus einer Zahnalveole, nachdem er sich ein Stück eines cariösen Zahnes aus derselben entfernte.

Status praesens:

Grazil gebauter Mann mit schwächlicher Muskulatur, mit mässig entwickeltem Fettpolster und gesunden inneren Organen. Seine Gesichtsfarbe ist auffallend blass. In der rechten Leistengegend und der Grube der betreffenden Darmbeinschaufel befindet sich eine fast gänseeigrosse Geschwulst. Die Haut über derselben erscheint unverändert, sie ist nicht gerötet, zeigte keine erhöhte Temperatur, ist in mässigem Grade gespannt. Die Geschwulst selbst ist auf Druck schmerzhaft, zeigt eine glatte Oberfläche, ist prallelastisch; in ihrer Mitte lässt sich eine geringe Fluctuation nachweisen. Gegen ihre Umgebung kann man die Geschwulst ziemlich gut abgrenzen, nach unten scheint sie sich unter den Iliopsoas fortzusetzen. In der Gegend der Synchondrosis ilica dextr. und am Kreuzbein wird ein unbestimmter Schmerz angegeben, an der Lendenwirbelsäule nicht, dieselbe ist unverändert. Die Bewegungen des Thorax und der Lendenwirbelsäule sind nicht als beschränkt anzusehen. Patient ist fieberfrei.

Diagnose:

Vermutlich Senkungsabscess nach Caries vertebrarum oder dergl.

Therapie:

Patient ist fieberfrei. Am 31. VIII. wird in Narkose die Punktion der Geschwulst ausgeführt. Es entleert sich z. T. flüssiges, z. T. geronnenes Blut. Die Höhle wird mit Borwasser ausgespült, um die Reste der Blutcoagula zu entfernen. Zufällig wird eine Blutung des Zahnfleisches bemerkt. Nachdem Patient sich aus der Narcose erholt hat, macht er die bereits erwähnten anamnestischen Angaben. Die Alveole wird tamponiert. Mundspülungen mit Liqu. Alunin. acet. Aseptischer Verband für das Hämatom.

Diagnose:

Hämatom foss. iliac dextr.

Alveoläre Blutung.

2. VII. Patient befindet sich wohl, ist fieberfrei, hat keine Schmerzen. Der aseptische Compressionsverband ist nicht blutig durchtränkt. Die Tamponade wird aus der Alveole entfernt und durch eine neue ersetzt. Die alveoläre Blutung besteht weiter.

6. VIII. Patient leidet seit gestern Abend (Temp. $37^{9}$) an Fieber. Morgentemp. $37^{2}$, Abendtemp. $38^{1}$. Trotz des Fiebers befindet er sich wohl und hat keine Schmerzen. Die Tamponade wird aus der Alveole entfernt. Die Blutung steht. Der Verband über dem Hämatom ist in seinen tiefsten Schichten blutig verfärbt. Das Hämatom hat sich zum Teil wieder angesammelt. Die Punktionsöffnung sieht gut aus, ihre Ränder sind mit wenigen Tropfen frischen Blutes bedeckt. Die Haut über dem Hämatom zeigt einen bläulichgrünlichen Farbenton, sonst keine wesentliche Veränderung. Aseptischer Compressionsverband.

10. VIII. Die Temperatur ist beständig unter grossen Tagesschwankungen gestiegen. Morgentemp. $37^{5}$, Abendtemperatur $38^{8}$. Patient befindet sich relativ gut, klagt über Druckgefühl in der Gegend des Hämatoms. Abnahme des Verbandes. Das Hämatom hat sich von neuem gebildet. Die Punktionsöffnung ist ziemlich verheilt. Aus derselben entleert sich eine geringe Menge halbgeronnenen Blutes. Eiter ist nicht vorhanden. Im übrigen Befund wenig verändert. Das

rechte Bein wird infolge des Hämatoms im Hüftgelenk gebeugt gehalten. Aseptischer Compressionsverband.

16. VIII. Die Temperatur ist unter grossen Tagesschwankungen allmählich zur Norm zurückgekehrt. Patient befindet sich wohl, hat keine Schmerzen. Abnahme des Verbandes. Die Punktionsöffnung ist verheilt. Die Haut über dem Hämatom erscheint gelblich-grün verfärbt, sonst unverändert. Das Hämatom hat sich in geringem Grade verkleinert, seine Consistenz sich verringert. Erneuter comprimierender Beckenverband mit Streckverband fürs rechte Bein, um die Contractur desselben zu beseitigen.

20. VIII. Patient ist fieberfrei geblieben, hat keine Schmerzen. Verband bleibt liegen.

26. VIII. Im Befinden und in der Temperatur sind keine Änderungen eingetreten. Abnahme des Verbandes. Aus der verheilten Punktionsöffnung ist keine Nachblutung erfolgt. Die Haut über dem Hämatom ist gelblich verfärbt, das Hämatom selbst ist unverändert. Behandlung wie bisher.

5. IX. Patient befindet sich wohl. Verbandwechsel. Das Hämatom hat sich verkleinert und ist bei der Palpation nicht mehr schmerzhaft. Die Streckung des rechten Beines ist fast vollständig. Behandlung wie bisher.

10. IX. Befinden unverändert. Verbandwechsel. Das Hämatom ist nur noch in der Tiefe nachweisbar. Die Haut über demselben zeigt noch denselben gelblichen Farbenton, sonst keine Veränderung. Das Bein ist vollständig gestreckt. Aseptischer Compressionsverband.

12. IX. Patient darf probeweise aufstehen.

14. IX. Eine Neubildung des Hämatoms ist nicht erfolgt. Patient ist fieberfrei geblieben. In der rechten Darmbeinschaufel fühlt man in der Tiefe unter dem Psoas noch eine geringe Verhärtung von Taubenei-Grösse, welche dem Patienten weder Schmerzen verursacht noch ihn beim Gehen hindert. Patient wird auf seinen Wunsch, da die Kasse abgelaufen ist, entlassen.

Arthur Winkler, 24 J. alt, Zimmermann aus Eilenburg.
rec. 30. VIII. 99, entl. 2. X. 99.

Anamnese:

Patient giebt an, bisher im wesentlichen gesund gewesen zu sein. Als Kind will er oft an langanhaltenden Blutungen aus der Nase gelitten haben. Ferner giebt er an, aus den kleinsten Verletzungen stets sehr geblutet zu haben. Die Eltern leben und sind gesund. Bluter sollen in der Familie nicht vorgekommen sein. Patient war an einer Kreissäge beschäftigt am 28. VIII. und geriet mit der linken Hand durch einen unglücklichen Zufall in dieselbe. Er erhielt eine erhebliche Schnittwunde an der linken Hand. Der behandelnde Arzt legte wiederholt Verbände an, um die Blutung zum Stehen zu bringen. Da dies nicht gelang, überwies er den Patient der hiesigen Klinik.

Status praesens:

Junger Mann von schwächlicher Constitution, schlaffer Muskulatur, geringem Fettpolster und gesunden inneren Organen. Seine Gesichtsfarbe ist auffallend blass. An der linken Hand befindet sich auf der volaren Seite eine etwa 10 cm lange Risswunde mit ziemlich glatten Rändern. Auf dem Grunde der Wunde liegt gequetschte Muskulatur und nekrotisches Gewebe. Die Beugesehne des Mittelfingers liegt frei, desgleichen die des zweiten Fingers. Letztere ist zum Teil durchtrennt. Die Wunde blutet stark. Der Unterarm bezw. die Hand ist nicht geschwollen, nicht gerötet. Temperatur 37 2.

Diagnose:

Schnittverletzung an der linken Hohlhand im Bereiche des zweiten und dritten Fingers.

Therapie:

Zur Stillung des Blutes wird eine feste Tamponade angelegt; Aseptischer Suspensionsverband.

3. IX. Befinden gut, Patient ist fieberfrei, hat keine Schmerzen. Der Verband ist durchgeblutet. Erneuerung desselben. Entfernung der Tamponade. Die Wunde sieht gut aus. Ein stärker blutendes Gefäss ist nicht zu sehen, die

Blutung ist parenchymatöser Natur. Erneute, feste Tamponade. Aseptischer Suspensionsverband.

8. IX. Befinden gut. Temperatur normal. Der Verband ist in geringem Grade blutig verfärbt. Abnahme desselben. Tamponade bleibt liegen. Erneuter aseptischer Suspensionsverband.

12. IX. Befinden und Temperatur sind gleich geblieben. Der Verband ist unverändert in seinen oberen Lagen. Lockerung der Tamponade. Behandlung wie bisher.

16. IX. Nachblutungen haben nicht stattgefunden. Verbandwechsel. Entfernen der Tamponade. Blutung steht. Die Wunde zeigt gute Granulation in der Tiefe. Aseptischer comprimierender Suspensionsverband.

19. IX. Patient befindet sich wohl. Der Verband ist nicht blutig verfärbt. Auf seinen Wunsch wird er in ambulante Behandlung entlassen.

21. IX. Verbandwechsel. Die Wunde hat fast nicht nachgeblutet, sie sieht gut aus. Von den Wundwinkeln aus fängt sie an, sich zu verkleinern. Aseptischer Verband.

2. X. Patient ist fieberfrei, befindet sich wohl und hat keine Schmerzen. Eine Nachblutung ist nicht erfolgt. Die Wunde ist weiter verheilt. In der Mitte derselben ist noch eine ca. $1^1/_2$ cm lange, noch nicht verheilte Stelle sichtbar, die gute Granulationen zeigt. Die gebildeten Narben sind glatt, gegen ihre Unterlage kaum verschieblich, ohne besonderes. Die Bewegungsfähigkeit des 2—5 Fingers ist sehr beschränkt. Patient wird auf seinen Wunsch dem betreffenden Kassenarzt zur weiteren Behandlung überwiesen.

Walter Hötzel, 9 J. alt, aus Halle a. S.
rec. 8. V. 00, entl. 25. V. 00.

Anamnese:

Auf Befragen der Mutter, die den Patienten in die Klinik brachte, erhält man folgende anamnestische Angaben. Im Stammbaum des Vaters, selbst wenn man denselben bis zum 4. Glied zurückverfolgt, lässt sich kein Mitglied mit hämophilen Symptomen ausfindig machen. Anders verhält es

sich mit dem mütterlichen Stammbaum. Der Urgrossvater*) und die Urgrossmutter mütterlicherseits sollen frei von Hämophilie sein. Sie hatten 5 Kinder, 3 Knaben und 2 Mädchen. 2 Knaben, Karl und August, und 1 Mädchen, Dorothea, waren keine Bluter. Ihre Ehe brachte ihnen viele Kinder, unter denen sich kein Bluter befand, ebensowenig auch unter deren Kindern und Kindeskindern. Der 3. Knabe, Wilhelm, war

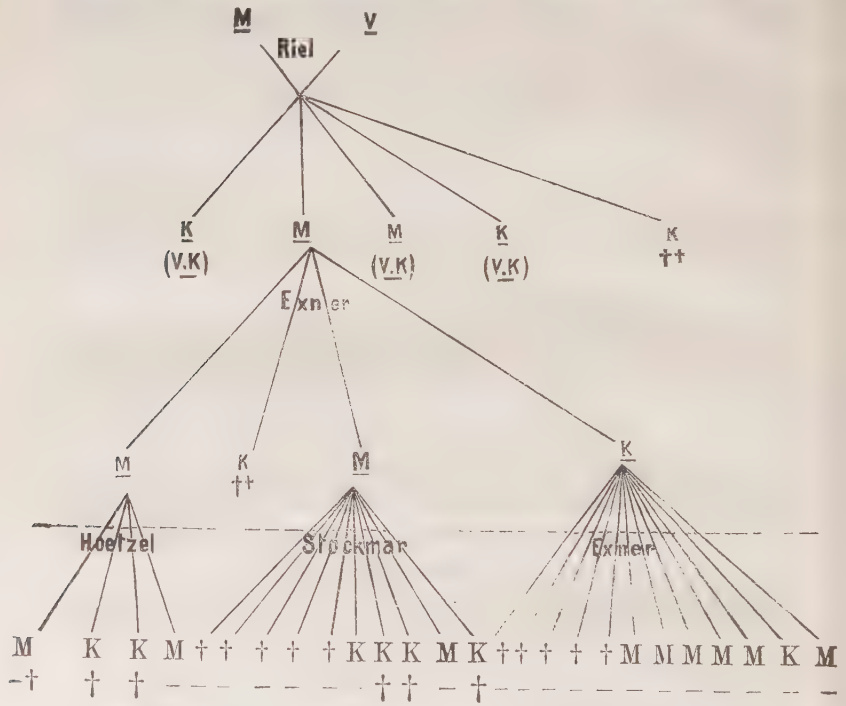


† = Bluter. † = gestorben. — = frei von Hämophilie.
V.K. = Viele Kinder.

Bluter und verblutete sich im Alter von 11 Jahren infolge einer geringen Verletzung des Zahnfleisches. Die andere Tochter, Wilhelmine, zeigte keine hämophilen Symptome. Sie heiratete einen gewissen Exner. Dieser Ehe entsprossen 4 Kinder, zuerst 2 Knaben, Wilhelm und Gustav, später 2 Mädchen, Pauline und Anna. Der erste Sohn, Wilhelm, war

*) Namens Riel.

wieder Bluter und verblutete sich im Alter von 2 Jahren infolge einer Zahnfleischblutung. Der andere Sohn, Gustav, war frei von Hämophilie. Er zeugte 12 Kinder. 5 davon starben, ohne hämophile Symptome gezeigt zu haben, in früher Jugend an nicht mehr angeblichen Krankheiten. 7, 6 Mädchen und 1 Knabe, leben und sind wie ihre Kinder und Kindes-Kinder gesund. Die beiden Mädchen, Pauline und Anna, zeigten keine Blutersymptome. Pauline heiratete einen gewissen Stockmar. Sie gebar 10 Kinder, von denen 5 ohne Anzeigen der Bluterkrankheit in der Jugend starben. 4 Knaben und 1 Mädchen sind am Leben. Der älteste Knabe und das Mädchen sind verschont von der Hämophilie, während die 3 jüngeren Knaben davon befallen sind. Anna vermählte sich mit einem gewissen Hoetzel, dem Vater unseres Patienten. Aus dieser Ehe stammen 4 Kinder, 2 Mädchen. Anna und Martha, und 2 Knaben, Paul und Walther. Die beiden Mädchen sind keine Bluter. Das jüngere, Martha, starb im Alter von $^1/_4$ Jahr, während das ältere, Anna, 12 Jahre alt, noch am Leben ist. Die beiden Knaben, Paul und Walther sind ausgesprochene Bluter.

Walther Hoetzel, 9 J., Halle a. S.
Beh. vom 9. V. bis 27. V.

Bei der Geburt stellten sich Blutungen aus der Nabelschnur nach Durchtrennung derselben nicht ein. Ihr Abfall erfolgte zur rechten Zeit, ohne irgend welche Störung. Als Kind erkrankte Patient an Masern und Diphtherie, die beide einen günstigen Verlauf nahmen. Das Masernexanthem soll normal gewesen sein, die Abstossung des diphtherischen Belages erfolgte ohne Blutung. Schon früh fiel den Eltern des Patienten auf, dass der geringste Stoss, die geringfügigste Gewalteinwirkung genügte, um an der betreffenden Stelle bei dem Patienten blaue Flecken bezw. Beulen zu erzeugen, die anfangs einen mehr rötlichen, später bläulichen, grünlichen, schliesslich gelblichen Farbenton annahmen. Waren die Beulen sehr umfangreich, so traten wiederholt während der ersten beiden Tage Fiebererscheinungen unter geringen Schmerzen auf. Eine Vereiterung derselben ist nie aufgetreten. Ebenso bemerkten die Eltern schon früh, das Patient

selbst aus den kleinsten Verletzungen unverhältnismässig lang blutete, wobei die Blutungen sich über mehrere Tage, ja Wochen erstreckten. Besonders gefährlich waren in dieser Beziehung die Verletzungen des Zahnfleisches und der Nasenhöhle. — Nach überstandener Blutung pflegte sich Patient in der Regel rasch zu erholen; war der betreffende Blutverlust nicht gross, so verspürte er ein Gefühl einer gewissen Erleichterung. Die erste Blutung trat auf, als Patient $^3/_4$ Jahr alt war, durch einen Stoss des Kopfes gegen die Tischkante, wodurch eine geringe Verletzung des Zahnfleisches hervorgerufen wurde. Dieselbe war kaum sichtbar. Der consultierte Arzt versuchte alles, die Blutung zu stillen, trotzdem hielt dieselbe 18 Tage an. Die Impfung erfolgte ohne irgend welche Störung. Wie Patient 5 Jahr alt war, flog ihm ein Glasscherben gegen die rechte Hinterkopfseite. Trotz ärztlicher Hülfe blutete Patient 10 Tage und verlor soviel Blut, dass er von einer Ohnmacht in die andere fiel, so dass der behandelnde Arzt an seinem Aufkommen zweifelte. Patient fieberte gleichzeitig mehrere Tage stark. Eine Eiterung trat jedoch nicht ein. Erst nach 3 Wochen erfolgte Heilung mit Hülfe eines aseptischen Compressionsverbandes. In seinem 7. Jahre liess sich Patient von einem Zahnarzte einen lockeren Zahn ziehen. Die unmittelbar im Anschluss an die Extraction auftretende Blutung dauerte trotz Anwendung von Eisenchloridwatte sowie Eisenchloids in Lösung, 9 Tage und brachte den Patienten fast an den Rand des Grabes. — Wie bereits angedeutet wurde, litt Patient wiederholt an profusen, hartnäckigen Blutungen aus der Nase, welche bisweilen mit geringen Fiebererscheinungen einhergingen. Diese Blutungen erfolgten infolge einer äusseren Gewalteinwirkung, bisweilen auch spontan. In letzterem Fall will Patient wiederholt mehrere Tage vor Eintritt derselben den Geruch nach frischem Blut in der Nase verspürt haben. Erwähnt sei eine Blutung, welche im Monat August 1899 auftrat, nachdem Patient mehrmals hintereinander hatte niessen müssen. Dieselbe währte 10 Tage und war so umfangreich, dass Patient fünf mal ohnmächtig wurde. Nach Angabe der Mutter erstreckte sich dieselbe einmal durch das Kopfkissen, die Matratze bis

auf den Fussboden, woselbst sich am Morgen eine reichlich handteller grosse Blutlache befand. Im Alter von 6 Jahren erlitt Patient einen Bruch des linken, im Alter von 7 Jahren einen solchen des rechten Unterarmes. In beiden Fällen war der Arm colossal geschwollen und stark bläulich infolge des Blutergusses verfärbt. Der Bruch verheilte unter der üblichen Behandlung glatt und vollständig, ohne eine Beeinträchtigung der Gebrauchsfähigkeit des Armes zu hinterlassen.

Ferner will Patient öfters an Gelenkschwellungen, verbunden in der Regel mit rheumatischen Schmerzen in den betreffenden Gelenken gelitten haben. Besonders soll das rechte Fuss- und Grosszehengelenk betroffen worden sein. Diese Schwellung der befallenen Gelenke erfolgte meist infolge einer äusseren Gewalteinwirkung: bisweilen genügte schon der Wechsel der Witterung. Dieselbe dauerte gewöhnlich 3 bis 4 Tage, ging meist ohne Fieber mit den erwähnten Schmerzen einher, wobei die Gebrauchsfähigkeit des Gelenkes nur wenig beeinträchtigt war. Nach Angabe des Patienten sind fast sämtliche Gelenke einmal befallen worden, das rechte Grosszehengelenk am meisten, ca. 15 mal. Eine bleibende Störung in der Beweglichkeit ist nie zurückgeblieben. Warme Umschläge brachten die gewünschte Linderung und Heilung. — Sein jetziges Leiden zog sich Patient dadurch zu, dass ihm am 8. V. 1900 ein leeres Fass auf die linke Schulterblattgegend fiel. Durch die Gewalt des Fasses stürzte er zu Boden und schlug mit der rechten Hüfte gegen einen grossen Stein. Als er aufstand, verspürte er heftige Schmerzen in der Gegend des linken Schulterblattes. Die Gebrauchsfähigkeit des linken Armes war zunächst kaum behindert. Im Laufe des Abends schwoll jedoch die oben erwähnte Stelle stark an, Patient konnte den linken Arm nur noch unter Schmerzen heben. Um dieselbe Zeit empfand er auch Schmerzen in der Gegend der rechten Darmbeingrube, die sich vornehmlich bei Bewegung des betreffenden Beines äusserten. Bei näherer Untersuchung fand er daselbst eine harte Geschwulst, die beständig an Umfang zunahm. Während der Nacht fing er an zu fiebern und bekam geringen Schüttelfrost. Am nächsten Morgen befand er sich wieder besser,

suchte aber auf Anraten seiner Mutter die ärztliche Hülfe der Klinik auf.

Status praesens:

. Auffallend blasser Knabe mit grazilen Knochenbau, schlecht entwickelter Muskulatur und geringem Fettpolster. Puls ist mittelkräftig, regelmässig, etwas beschleunigt, 92 Schläge in der Minute. Temp. 37,6. Herz und Lunge sind gesund, Baucheingeweide desgleichen. — Die linke Schulterblattgegend im Bereich der fossa infraspinata erscheint stark vorgewölbt. Die Haut über der Geschwulst ist bläulich rot verfärbt, gespannt, kaum in Falten abhebbar, gegen ihre Unterlage mässig verschieblich. Ihre Temparatur ist nicht erhöht. Die Geschwulst selbst ist auf Druck schmerzhaft, hat eine glatte Oberfläche und prall-elastische Consistenz. In der Mitte derselben ist eine geringe Fluctuation nachweisbar. Gegen ihre Umgebung lässt sie sich nicht deutlich abgrenzen. Sie reicht nach oben bis zur Höhe der Spina scapulae, nach unten bis zum oberen Rand des Latissimus dorsi, nach rechts bis 3 Querfingerbreit an die Wirbelsäule, nach links in den Bereich des Deltoideus bis zur Mitte der Fossa infraspinata Scapulae. Sie ist gegen ihre Unterlage nicht verschieblich und scheint der Muskulatur anzugehören. Patient kann den linken Arm nicht heben. — In der rechten Darmbeingrubengegend findet sich gleichfalls eine handtellergrosse Geschwulst. Die über derselben befindliche Haut zeigt die nämliche Beschaffenheit. Die Geschwulst selbst ist auf Druck schmerzhaft, hat eine glatte Oberfläche, eine prall-elastische Consistenz und ist gegen ihre Unterlage kaum verschieblich. Ihre Grenzen liegen oben in Nabelhöhe, unten 2 Querfinger oberhalb der Symphyse, rechts um 1 Querfingerbreite vor dem Lgt. Poupartii, links um 1 Querfingerbreit vor der Linea alba. Sie scheint der Muskulatur anzugehören. Das rechte Bein wird zur Entspannung derselben gebeugt gehalten. Die einzelnen Gelenke erscheinen unverändert. Sie scheinen weder verdickt, noch in ihrer Bewegungsfähigkeit beschränkt zu sein. Die Gelenkkapsel fühlt sich normal an, Reibegeräusche in den Gelenken sind nicht nachzuweisen.

Diagnose:

Hämatom der Bauchdeckenmuskulatur rechts, Hämatome in der Muskulatur über der fossa infraspinata scapulae sin.

Therapie:

Aseptischer Compressionsverband. Bettruhe.

10. V. Patient befindet sich besser. Morgentemp. $37^2$, Abendtemp. $37^5$. Die Schmerzen haben nachgelassen.

12. V. Das Fieber ist verschwunden, Morgen- und Abendtemperatur sind wieder normal. Verbandwechsel. Beide Hämatome haben sich nicht vergrössert. Die über dieselben befindliche Haut hat eine mehr bläuliche Verfärbung angenommen. Im übrigen Befund ohne wesentliche Veränderung.

14. V. Patient ist fieberfrei geblieben, er befindet sich wohl und hat keine Schmerzen.

15. V. Verbandwechsel. Die Haut über beiden Hämatomen erscheint bläulich-grün, ist nicht mehr so gespannt wie vorher und in geringen Falten abhebbar. Die Verfärbung hat in beiden Fällen um $1\frac{1}{2}$ cm Umfang nach jeder Richtung hin zugenommen. Die Hämatome selbst sind etwas zurückgegangen. Ihre Oberfläche ist unverändert. Ihre Consistenz ist geringer geworden, die Fluctuation in der Mitte deutlicher. Der linke Arm kann bereits besser gehoben werden. Das rechte Bein wird nicht mehr so gebeugt gehalten.

18. V. Die Resorption der Hämatome ist weiter fortgeschritten. Die Haut hat an den betreffenden Stellen einen grünlich-gelben Farbenton angenommen und ist deutlich in Falten abhebbar. Die Hämatome zeigen eine beinahe teigige Consistenz. Fluctuation ist gering.

22. V. Patient befindet sich wohl. Die Haut ist noch gelblich-grün über den Hämatomen verfärbt, sonst von normaler Beschaffenheit. Die Hämatome sind fast resorbiert. Die Fluctuation ist verschwunden. In der Mitte des Schulterblatthämatoms findet sich eine ca. taubeneigrosse, sich härter anfühlende Stelle, eine von ähnlicher Beschaffenheit befindet sich in der Mitte des anderen Hämatoms. Beide Stellen sind auf Druck nicht schmerzhaft. Der linke Arm wird bis zu

einem rechten Winkel bequem gehoben; das rechte Bein wird gestreckt gehalten. Patient steht auf ohne Verband.

24. V. Die Resorption ist weiter fortgeschritten. Die Verfärbung der Haut hat einen blässeren Farbenton angenommen. Das Schulterblatthämatom ist verschwunden. Die Bewegungen des Armes sind wieder normal. Das andere Hämatom zeigt noch eine halbkirschengrosse, verhärtete Stelle, welche die Bewegungen des Beines in keiner Weise beeinträchtigt.

27. V. Das zweite Hämatom ist nunmehr auch vollständig verschwunden. Die gelbliche Verfärbung der Haut besteht noch in geringem Grade. Patient ist vollständig beschwerdefrei und als geheilt zu betrachten.

Paul Hoetzel, 15 J. alt, Schlosser aus Halle,
in Behandlung vom 8. V. 00 bis 31. V. 00.

Nach der Geburt stellten sich Blutungen aus der Nabelschnur bei dem Patienten nicht ein. Der Abfall derselben erfolgte zur rechten Zeit, ohne irgend welche Störung.

Patient erkrankte als Kind an Masern, Keuchhusten; vor ungefähr vier Jahren an Diphtherie. Sämtliche Krankheiten nahmen einen normalen Verlauf. Bereits früh fiel den Eltern des Patienten auf, dass schon infolge der geringfügigsten Gewalteinwirkungen bei ihm in ähnlicher Weise wie bei seinem jüngeren, eben beschriebenen Bruder, sich an der betreffenden Stelle blaue Flecken bezw. Beulen bildeten, deren Haut anfangs einen rötlich-blauen, dann einen mehr bläulichen, später grünlichen, schliesslich gelblichen Farbenton annahm. Bisweilen stellten sich, wenn die betroffene Stelle einen grösseren Umfang einnahm, Fieber und geringer Schüttelfrost ein, Begleiterscheinungen, welche zugleich mit den in der Regel bestehenden Schmerzen schon nach kurzer Zeit wieder verschwanden. Eine Vereiterung dieser Beulen soll nie erfolgt sein. Die Eltern behandelten dieselben mit warmen, feuchten Umschlägen, welche die eventuell vorhandenen Schmerzen hinderten und die gewünschte Heilung brachten. Sodann bemerkten sie schon früh, dass gerade die geringfügigsten Verletzungen des Patienten Anlass zu lang-

dauernden, oft schwer stillbaren Blutungen gaben, welche durch ihren Umfang denselben wiederholt an den Rand des Grabes brachten. Diese Blutungen waren parenchymatöser Natur, sie traten öfters ohne nachweisbare Ursache auf und waren bei grösserer Ausdehnung von Fiebererscheinungen begleitet. Sie wurden mit Tamponade, wenn möglich, bekämpft, da es sich herausgestellt hatte, dass Eisenchlorid und die anderen schorfbildenden Mittel nicht den erhofften Erfolg brachten. Im Laufe der Zeit soll die Neigung zu diesen Blutungen nachgelassen haben. Von den Blutverlusten erholte sich Patient meist unverhältnismässig rasch. Besonders gefährlich sollen für den Patienten die Blutungen aus Verletzungen des Zahnfleisches gewesen sein, desgleichen diejenigen aus der Nase, welche viel häufiger und langwieriger als die seines Bruders waren. Nach Angabe der Mutter soll keine weniger als acht Tage gewährt haben.

Es dürfte von Interesse vielleicht sein, einige aus der grossen Anzahl der Blutungen anzuführen. Die erste trat auf, als Patient zwei Jahre alt war, und zwar infolge eines Bisses in die Zunge aus einer kaum sichtbaren Verletzung derselben. Trotz aller möglichen Versuche, dieselbe zu stillen, dauerte sie acht Tage. ½ Jahr später erfolgte eine ähnliche von zwölf Tagen aus der Nase, nachdem Patient mehrmals hintereinander hatte niesen müssen. ½ Jahr darauf blutete Patient aus einer geringfügigen Verletzung des Zahnfleisches elf Tage. Cauterisation war erfolglos. Die Blutung stand schliesslich von selbst. Eine nicht minder gefährliche Blutung erlitt Patient im neunten Jahre. Dadurch, dass er während der Nachtzeit mit dem Kopfe gegen die Bettstelle stiess, hatte er sich auf der rechten Kopfseite eine grosse Beule zugezogen, welche während der ersten drei Tage unter wachsenden Schmerzen allmählich, aber beständig an Umfang zunahm. Am vierten Tage erfolgte angeblich aus derselben eine umfangreiche Blutung, welche erst nach 14 Tagen mit Hülfe eines komprimierenden Verbandes gestillt werden konnte. Patient musste noch vier Wochen angeblich einen Gipsverband tragen. Vor fünf Jahren blutete Patient nach einer geringfügigen Verletzung des Zahnfleisches im An-

schluss an die Extraktion eines kariösen Zahnes ca. 14 Tage und verlor so viel Blut, dass er von einer Ohnmacht in die andere fiel. Nach überstandener Gefahr erholte er sich unerwartet rasch. Vor drei Jahren hatte er eine ähnliche Blutung von neun Tagen; zu Weihnachten vor zwei Jahren eine solche von acht Tagen. In sämtlichen drei Fällen wurde die feste Tamponade mit Erfolg angewendet. Bei beiden Impfungen trat keine Blutung auf. Neben diesen hämophilen Symptomen zeigten sich oft, und zwar häufiger als bei seinem Bruder, Gelenkschwellungen, verbunden mit rheumatischen Schmerzen. Dieselben erfolgten in der Regel infolge eines Schlages oder Stosses, bisweilen auch ohne nachweisbare Ursache. Sie hielten gewöhnlich vier bis zehn Tage an, waren selten von geringem Fieber begleitet und traten nach Angabe der Mutter durchschnittlich aller vier bis sechs Wochen an einem Gelenke auf. Fast alle Gelenke sind einmal befallen worden, am meisten die Fuss-, Knie-, Hüft- und Schultergelenke, die beiden Fussgelenke angeblich 25 bis 30 mal. Eine bleibende Störung oder eine Vereiterung ist niemals erfolgt. In ihrer Funktion waren die Gelenke unverhältnismässig wenig beeinträchtigt. Patient erzielte Linderung der eventuell bestehenden Schmerzen und die Beseitigung der Gelenkschwellungen durch heisse, feuchte Umschläge Bettruhe war selten nötig.

Am 3. V. 00 schlug Patient, um einem fallenden Stück Eisen auszuweichen, mit der linken Hand nach rückwärts, und zwar mit der Kuppe des linken Mittelfingers gegen eine eiserne Säule. Patient empfand heftige Schmerzen, die Kuppe war blutunterlaufen, schwoll an und aus ihrem vorderen Teile erfolgte eine geringe Blutung, welche nach ca. zwei Stunden wieder stand. Das Endglied des Fingers schwoll immer mehr an, die Schmerzen nahmen beständig zu, die Fingerkuppe wurde bläulich verfärbt. Dieselbe Verfärbung zeigte sich unter dem Nagel. Am 6. Mai stach sich Patient, um dem Blut Abfluss zu verschaffen, mit einem feinen Messer in die Fingerkuppe. Es entleerte sich anfangs eine Menge dunkelroten, halbgeronnenen Blutes, dem hellrotes folgte. Die Schmerzen liessen nach. Die Blutung bestand aber weiter,

so dass sich Patient am 8. V. in klinische Behandlung begab.

Status praeseus:

Kräftig gebauter, mittelgrosser Patient mit gesunder Gesichtsfarbe, guter Muskulatur und gut entwickeltem Fettpolster. Puls ist regelmässig, kräftig, nicht beschleunigt. Patient ist fieberfrei. Lunge und Herz sind normal. Am Kopfe findet sich rechts hinten eine glatte, gegen ihre Unterlage verschiebliche, auf Druck schmerzlose, derbe 3 cm lange Narbe. Sämtliche Gelenke sind in ihren Bewegungen nicht beeinträchtigt, nicht deformirt. Ihre Gelenkkapsel ist nicht verdickt, Reibegeräusche bei Bewegungen sind nicht nachweisbar in den Gelenken.

Das Endglied des linken Mittelfingers ist in seiner ganzen Ausdehnung stark geschwollen, bläulich verfärbt, auf Druck schmerzhaft, desgleichen bei Bewegungen, welche sich verhältnismässig gut ausführen lassen. Auf der Mitte der Fingerkuppe befindet sich eine ca. $^1/_4$ cm tiefe, 1 cm lange Schnittwunde, aus der beständig einige Tropfen frischen Blutes hervorsickern. Die Ränder der Wunde sind glatt, nicht belegt. Der Nagel erscheint gleichfalls bläulich verfärbt, er ist durch das unter demselben befindliche Hämatom von seiner Unterlage etwas abgehoben.

Diagnose:

Schnittwunde und Hämatom am Endglied des linken Mittelfingers.

Therapie:

Aseptischer Compressionsverband, Hochlagerung, Ruhigstellung.

9. V. Patient ist fieberfrei. Der Verband ist durchgeblutet. Erneuerung desselben. Befund im wesentlichen derselbe.

10. V. Befinden gut. Schmerzen gering. Verband durchgeblutet. Verstärkung desselben.

11. V. Verband wieder durchgeblutet. Verbandwechsel. Die Verfärbung der Haut ist dieselbe. Das Hämatom besteht unverändert weiter. Der Nagel ist noch etwas mehr von seiner Unterlage abgehoben.

12. V. Befinden gut, Verband ist mässig blutig durchtränkt.

13. V. Verband ist wieder durchgeblutet, Wechsel desselben. Der Nagel ist bis zur Hälfte von seiner Unterlage gelöst. Der übrige Befund ist im wesentlichen unverändert.

15. V. Verband ist durchgeblutet, Wechsel desselben. Der Nagel ist fast in seiner ganzen Ausdehnung losgelöst. Diese gelöste Partie wird vorsichtig abgeschnitten. Das Nagelbett ist reizlos, die Wunde ist nicht eitrig belegt.

17. V. Die Blutung hat nachgelassen. Verband in geringem Grade blutig durchtränkt. Verbandwechsel. Tamponade bleibt liegen.

18. V. Blutung scheint zu stehen. Befinden des Patienten gut.

24. V. Eine neue Blutung ist nicht erfolgt. Verbandwechsel. Die Schwellung des Endgliedes hat nachgelassen. Vorsichtige Lockerung der Tamponade. Befinden gut.

26. V. Verbandwechsel. Entfernen der Tamponade. Die Blutung steht. Die Schwellung der Fingerkuppe ist fast verschwunden. Die Haut derselben erscheint gelblichgrün verfärbt. Der Rest des Fingernagels hat sich gelöst. Er wird vorsichtig entfernt. Das Nagelbett ist reizlos. Die Wunde ist mit glatter Narbe verheilt. Neuer Verband.

29. V. Abnahme des Verbandes. Eine neue Blutung ist nicht aufgetreten. Die gelbliche Verfärbung der Haut ist im Ablassen begriffen. Der neue Nagel beginnt sich zu bilden. Befund im wesentlichen derselbe. Antiseptischer Verband.

31. V. Die Hand zeigt fast die normale Farbe wieder. Befund im übrigen wenig verändert. Patient wird entlassen mit dem Bemerken, den linken Mittelfinger möglichst zu schonen.

Wenn wir nun die acht eben beschriebenen, in der hiesigen Königlichen chirurgischen Universitätsklinik behandelten Fälle nochmals betrachten, so sehen wir, dass dank der ausgezeichneten Behandlung, wie sie unter Leitung des Direktors, des Herrn Professor Dr. Bramann, daselbst geübt

wird, kein Patient mit dem Tode abgegangen ist; ein glänzender Erfolg für die Klinik.

Ihren Symptomen nach gruppieren sich die Fälle in folgender Weise:

Es handelte sich zweimal um Hämatome allein, zweimal um Schnittwunden allein, unter welchen sich eine septische befand, dreimal um Schnittwunden verbunden mit gleichzeitig vorhandenen Hämatomen und einmal um eine alveoläre Blutung, welche gleichfalls durch ein gleichzeitig bestehendes Hämatom compliciert war. Eine Vereiterung eines Hämatoms trat nicht ein. Dieselben wurden geheilt durch aseptische Compressionsverbände, nur einmal fand eine Punktion eines derselben statt infolge einer nicht genügend gesicherten Diagnose und zwar ohne Nachteil für den Patienten. Die Schnittwunden verheilten bei Ruhigstellung und Hochlagerung des betreffenden Gliedes mittelst fester Tamponade unter möglichster Schonung des Schorfes. In einem Falle musste trotz der gestellten Diagnose: Hämophilie eine Erweiterung der Wunde wegen bestehender Eiterung ausgeführt werden, ein chirurgischer Eingriff, welcher gleichfalls ohne Nachteil für den Patienten vollzogen wurde. Die alveoläre Blutung wurde ebenfalls durch Tamponade gestillt.

Ferner sehen wir, dass in dringenden Fällen doch Operationen unter beständiger, sorgfältigster Controlle des Patienten vorgenommen werden können.

Sämtliche Patienten mit Ausnahme des zuletzt angeführten, zeigten bei Beginn der Blutung mehr oder wenig hohes Fieber von verschiedener Dauer. Bei allen Patienten machte sich die Hämophilie durch langanhaltende, häufige Nasenblutungen geltend. In der Jugend litten sieben Patienten an profusen, langwierigen Blutungen nach geringen Verletzungen, vier an ähnlichen Blutungen aus dem Zahnfleisch, an ausgesprochenen Gelenkergüssen nur die beiden zuletzt beschriebenen Patienten. Dieselben waren wiederholt von geringen Schmerzen und mässigen Fiebererscheinungen begleitet; traten häufig und an mehreren Gelenken auf mit geringer Beeinträchtigung der Gebrauchsfähigkeit derselben und

bildeten sich stets zurück, ohne eine bleibende Störung oder nachweisbare Veränderung der Gelenke zu hinterlassen. Die von den Patienten, Putzing und Bornemann angegebenen, häufig sich einstellenden, schmerzhaften, rheumatoiden Gelenkschwellungen dürften gleichfalls hierher gehören.

Ferner sehen wir, dass bei sämtlichen Patienten die Neigung zu Blutungen mit den Jahren sich verringert hat.

Was die Erblichkeit betrifft, so zeigten bei Putzing die Vettern mütterlicherseits, bei Bornemann ein Bruder hämophile Symptome. Von den übrigen Patienten sind keine diesbezüglichen Angaben gemacht worden mit Ausnahme der Brüder Hoetzel. Wenn wir deren Stammbaum betrachten, finden wir die allgemein geltende Vererbungstheorie bestätigt, indem

1. nur männliche Mitglieder der Familie erkrankt sind;
2. eine Vererbung der Krankheit nur durch die weiblichen Mitglieder stattgefunden hat.

Eine Abweichung von der Regel ist insofern vorhanden, als

1. nur männliche Mitglieder (nebst deren Kinder) verschont geblieben sind;
2. einmal eine Vererbung der Hämophilie von seiten der Mutter auf Kind und Kindeskinder nicht erfolgt ist.

Zum Schluss sei noch auf den grossen Kinderreichtum hingewiesen, der sich bei den von der Krankheit frei gebliebenen Zweigen der Familie Hoetzel geltend macht.

An dieser Stelle nehme ich die Gelegenheit wahr, Herrn Professor v. Bramann, dem Direktor der Königlichen chirurgischen Universitätsklinik, unter dessen Leitung mir vergönnt war, daselbst als Volontair thätig zu sein, für die gütige Überlassung der Fälle sowie die Anregung zu dieser Arbeit meinen ergebensten Dank auszusprechen.

# Litteratur.


Jahresbericht über Fortschritte der Chirurgie.
Centralblatt für Chirurgie.
Fortschritte der Medicin.
Deutsche Zeitschrift für Chirurgie.
Münchener Medicinische Wochenschrift.
Deutsche Medicinische Wochenschrift.
} 1894—1900.

Dissertationen: Lemp, Reinert, Steiner, Hössli, Bertrand, Löns, Elb, Fischer, Hirsch, Moses, Keiner, Hörsen.

Eulenburgische Realencyklopädie: Hämophilie Bd. IX.

v. Gräfes Archiv f. Ophthalmologie Bd. XXXIX.

F. A. Kehrer: Die Hämophilie beim weiblichen Geschlecht. Archiv f. Gynäkologie 1871.

L. Grandidier: Die Hämophilie. Leipzig 1877.

G. Gayet: Arthopathies et hématoms diffus chez les hèmophiles. Gazet hebdomed. No. 22. 1895.

A. E. Wright: Un the treatement of the haemorrhages and urticarias, which ave associated with deficient blood coaguliability. Lancet 1896.

J. Pearce: Three cases of haemarthrosis due to haemophilia. Brit. med. Jornal 1897.

Dent Clinton T.: Mental particularities in Hämophilia. Lancet April 1898.

# Lebenslauf.

Der Verfasser dieser Arbeit, Georg Walther Grusche, evangelischer Konfession, Sohn des Seminar-Oberlehrers A. Grusche und dessen Gemahlin, wurde 1874 zu Zschopau geboren. Er besuchte die Seminarübungsschule zu Auerbach i. Vogtl., welche er Ostern 1886 verliess, trat als Schüler der Quinta ins Kgl. Gymnasium zu Zwickau, Kgr. Sachsen, ein, woselbst er zu Ostern 1894 das Zeugnis der Reife erhielt. Von S.-S. 94 bis S.-S. 95 studierte er in Leipzig Medicin, woselbst er im ersten Semester gleichzeitig seiner Militärpflicht genügte. Sein Studium setzte er von W.-S. 95/96 in Halle a. S. fort, bestand daselbst im W.-S. 96/97 das Tentamen Physicium und im März 1900 das medizinische Staatsexamen. Er war thätig als Volontär je $^1/_4$ Jahr in der Kgl. chirurgischen Universitätsklinik bei Herrn Prof. Dr. v. Bramann, in der Kgl. medicinischen Universitätsklinik bei Herrn Geheimrat Prof. Dr. Weber und im Kgl. Pathologischen Institut bei Herrn Geheimrat Prof. Dr. Eberth. Am 1. X. 1900 trat er hierauf als Einj.-Freiw. Arzt beim Anhaltischen Infanterieregiment F. L. No. 93 zu Dessau ein, woselbst er sich augenblicklich befindet. Das Rigorosum bestand er am 15. III. 1901 mit dem Prädikat „magna cum lande".

Während seiner Studienzeit besuchte er die Kliniken, Kurse und Vorlesungen folgender Herren:

Leipzig: Prof. Dr. Prof. Dr.: Spalteholz, His, Frick, Ostwald, Frey, Leuckart, Wiedemann.

Halle: Geheimrat Prof. Dr., Geheimrat Prof. Dr. Weber, Fehling, v. Hippel, Eberth, Bernstein, Harnack, Prof. Dr., Prof. Dr.: v. Bramann, v. Mering, v. Herff, Roux, Fränkel, Pott, Reineboth.

Allen diesen Herren, seinen hochverehrten Lehrern, spricht Verfasser an dieser Stelle seinen ehrerbietigsten Dank aus.